

МИНИСТЕРСТВО НАУКИ И ВЫСШЕГО ОБРАЗОВАНИЯ РФ
Федеральное государственное бюджетное образовательное учреждение
высшего образования
«УЛЬЯНОВСКИЙ ГОСУДАРСТВЕННЫЙ УНИВЕРСИТЕТ»
Институт медицины, экологии и физической культуры
Кафедра общей и оперативной хирургии с топографической
анатомией и курсом стоматологии

Практика по получению профессиональных умений и навыков по детской стоматологии

*методические рекомендации
для организации самостоятельной работы
студентов
специальности 31.05.03 Стоматология*

Ульяновск, 2023

УДК 616.31

*Рекомендовано к введению в образовательный процесс
решением Ученого Совета
Института медицины, экологии и физической культуры
Ульяновского государственного университета
(протокол № 9/250 от 17.05.2023 г.)*

Разработчик:

Китаева Виктория Николаевна - к.м.н., доцент кафедры общей и оперативной хирургии с топографической анатомией и курсом стоматологии УлГУ;

Рецензент – кандидат медицинских наук, доцент кафедры стоматологии медицинского университета РЕАВИЗ г. Саратов Полосухина Е.Н.

Практика по получению профессиональных навыков и умений по детской стоматологии: методические рекомендации для самостоятельной работы студентов специальности 31.05.03 Стоматология / В.Н. Китаева. – Ульяновск: УлГУ, 2023. – 59 с.

Методические рекомендации предназначены для студентов специальности 31.05.03 Стоматология. Методические рекомендации включают в себя программу дисциплины, описание практических занятий, указания по выполнению индивидуальных заданий и самостоятельной работы, список рекомендуемой литературы.

© **Виктория Николаевна Китаева, 2023**

© **Ульяновский государственный университет, 2023**

СОДЕРЖАНИЕ

1. Цели и задачи освоения дисциплины.....	2
2. Требования к результатам освоения дисциплины	3
3. Содержание дисциплины.....	6
4. Вопросы для самостоятельной работы студентов в ходе подготовки к практическим занятиям.....	12
5. Перечень вопросов к экзамену.....	15
6. Тесты (тестовые задания) для текущего контроля и контроля самостоятельной работы обучающихся.....	17
7. Комплект задач для текущего контроля и контроля самостоятельной работы.....	29
8. Учебно-методическое и информационное обеспечение дисциплины.....	54

1. ЦЕЛИ И ЗАДАЧИ ОСВОЕНИЯ ДИСЦИПЛИНЫ:

Цели освоения дисциплины:

сформировать систему компетенций для усвоения теоретических основ и практических навыков клинического мышления и начальными профессиональными мануальными навыками и компетенциями по общей и частной стоматологии, необходимых для дальнейшего обучения на клинических стоматологических дисциплинах.

В результате освоения ОПОП обучающийся должен овладеть следующими результатами обучения по дисциплине (модулю):

Задачи освоения дисциплины:

сформировать систему компетенций для подготовки врача стоматолога, обладающего теоретическими основами и практическими навыками профессиональной деятельности в амбулаторной практике и выполнения лечебной, диагностической, профилактической, консультативной, организационной помощи детям с основными стоматологическими заболеваниями и повреждениями челюстно-лицевой области с учетом индивидуальных и анатомо-физиологических особенностей детского организма с использованием современных достижений медицинской науки и практики.

2. СОДЕРЖАНИЕ ДИСЦИПЛИНЫ

Наименование раздела учебной дисциплины	Содержание раздела	Часы
1. Принципы организации оказания амбулаторной стоматологической помощи детям и подросткам. Клинические аспекты развития зубов. Особенности стоматологического обследования де-тей и подростков.	<p>Методы сбора жалоб и анамнеза при заболеваниях твердых тканей зубов. Основные и дополнительные методы обследования.</p> <p>Значение специальных и дополнительных методов исследования для дифференциальной диагностики стоматологических заболева-ний.</p> <p>Методы профилактики основных стоматологических заболеваний у детей и подростков кариеса; некариозных поражений твердых тканей зубов, заболеваний пародонта.</p> <p>Профессиональная гигиена полости рта. Индивидуальная и контролируемая чистка зубов. Сроки формирования и прорезывания постоянных зубов. Гермети-зация фиссур.</p>	3
2. Особенности течения и лечения кариеса зубов у детей.	<p>Методы сбора жалоб и анамнеза при кариозном поражении зубов. Основные и дополнительные методы обследования.</p> <p>Особенности клиники, диагностики и лечения кариеса эмали и ден-тина во временных зубах и постоянных зубах с несформированны-ми корнями у детей.</p>	3
3. Особенности течения и лечения некариозных поражений зубов у детей.	<p>Методы сбора жалоб и анамнеза при некариозном поражении зу-бов. Основные и дополнительные методы обследования.</p> <p>Этиология, патогенез, патологическая анатомия, клиника, диагно-стика, дифференциальная диагностика, методы лечения и профи-лактики периодонтита. Оформление медицинской документации.</p>	3
4. Особенности течения и лечения пульпитов временных и постоянных зубов у детей.	<p>Методы сбора жалоб и анамнеза при заболеваниях пульпы зуба. Основные и дополнительные методы обследования.</p> <p>Особенности строения пульпы, полости зуба, корневых каналов временных зубов и постоянных зубов с несформированными корня-ми.</p> <p>Этиология, патогенез, патологическая анатомия, клиника, диагно-стика, дифференциальная диагностика пульпитов во временных зубах и постоянных зубах с несформированными корнями. Методы лечения пульпитов у детей: биологический, пульпотомия, пульпэтомия.</p>	3

<p>5. Особенности течения и лечения периодон-титов временных и постоянных зубов у детей.</p>	<p>Методы сбора жалоб и анамнеза при заболеваниях пародонта. Основные и дополнительные методы обследования.</p> <p>Этиология, патогенез, патологическая анатомия, особенности кли-ники, диагностики, дифференциальной диагностики, методы лече-ния периодонтитов во временных зубах и постоянных зубах с не-сформированными корнями. Показания к удалению временных зу-бов с периодонтитом. Выбор пломбировочных материалов для ле-чения зубов у детей в зависимости от возраста и диагноза</p>	<p>6</p>
--	---	----------

<p>6. Особенности течения и лечения заболеваний пародонта у детей.</p>	<p>Методы сбора жалоб и анамнеза при заболеваниях пародонта. Ос-новные и дополнительные методы обследования.</p> <p>Этиология, патогенез, патологическая анатомия, клиника, диагно-стика, дифференциальная диагностика, методы лечения и профи-лактики заболеваний пародонта у детей и подростков. Оформление медицинской документации.</p>	<p>3</p>
<p>7. Заболевания слизистой оболочки полости рта у детей</p>	<p>Методы сбора жалоб и анамнеза при заболеваниях слизистой обо-лочке полости рта. Основные и дополнительные методы обследо-вания.</p> <p>Этиология, патогенез, патологическая анатомия, клиника, диагно-стика, дифференциальная диагностика, методы лечения и профи-лактики заболеваний СОПР и губ у детей и подростков. Оформле-ние медицинской документации.</p>	<p>3</p>
<p>8. Изменения слизистой оболочки по-лости рта у детей при соматических заболеваниях. Хейлиты и глосситы у детей.</p>	<p>Методы обследования больных, нуждающихся в общем обезболи-вании.</p> <p>Показания и противопоказания к общему и местному обезболива-нию при проведении хирургических вмешательств в условиях дет-ской стоматологической хирургической поликлиники.</p> <p>Значение премедикации. Виды местного обезболивания, особенности его проведения у детей. Неотложные состояния в условиях стоматоло-гической поликлиники.</p>	<p>1</p>
<p>9. Обезболивание и реанимация в дет-ской хирургической стоматологии. Удаление временных и постоянных зубов у детей.</p>	<p>Методы обследования больных, нуждающихся в удалении зуба.</p> <p>Операция удаления зуба. Показания в детском возрасте к удалению временных и постоянных зубов. Особенности проведения операции удаления временного зуба. Осложнения во время и после операции, их предупреждение и лечение.</p> <p>Оформление медицинской докумен-тации.</p>	<p>1</p>
<p>10. Клиника и лечение воспалитель-ных заболеваний</p>	<p>Методы сбора жалоб и анамнеза при воспалительных заболевани-ях челюстно-лицевой</p>	<p>2</p>

челюстно-лицевой области у детей.	<p>области. Основные и дополнительные методы обследования.</p> <p>Особенности развития одонтогенных воспалительных процессов в детском возрасте. Воспалительные процессы мягких тканей лица у детей. Лимфаденит. Абсцесс, флегмона. Периостит челюстных ко-стей. Остеомиелит челюстных костей у детей. Гематогенный остео-миелит новорожденных и детей раннего возраста. Клиника, диа-гностика, дифференциальная диагностика, лечение у детей различ-ного возраста. Оформление медицинской документации.</p>	
11. Заболевания слюнных желез у детей воспалительного генеза	<p>Методы сбора жалоб и анамнеза при заболеваниях слюнных желез. Основные и дополнительные методы обследования.</p> <p>Острый паротит новорожденного, острый эпидемический паротит, хронический паренхиматозный паротит у детей, слюннок-аменная болезнь. Этиология, патогенез заболеваний. Клиника, диагностика, лечение, исходы. Оформление медицинской документации.</p>	2

Содержание практических занятий

Наименование раздела учебной дисциплины	Содержание раздела	Часы
1. Принципы организации оказания амбулаторной стоматологической помощи детям и подросткам. Клинические аспекты развития зубов. Особенности стоматологического обследования де-тей и подростков.	<p>Опрос больного. Методика осмотра и физикального исследования, особенности проведения клинического стоматологического обследования детей и подростков со стоматологическими заболеваниями. Основные методы обследования.</p> <p>Правила и порядок проведения осмотра.</p> <p>Оценка физического и умственного развития и их соответствия возрасту ребенка.</p> <p>Дополнительные методы обследования детей и подростков со стоматологическими заболеваниями.</p> <p>Алгоритмы обследования детей и подростков с патологией челюстно-лицевой области.</p> <p>Психологические аспекты общения врача-стоматолога с детьми разного возраста и их родителями.</p> <p>Деонтология в практике детского стоматолога.</p> <p>Правила сбора жалоб и анамнеза. Система обозначения временных и постоянных зубов.</p> <p>Сроки прорезывания временных и постоянных зубов.</p> <p>Индекс интенсивности кариеса зубов. Показания и противопоказания к проведению лабораторных и инструментальных методов обследования. Роль дополнительных методов обследования в постановке диагноза.</p> <p>Основные этапы развития и минерализации зубов. Особенности строения временных и постоянных зубов у детей разного возраста. Факторы,</p>	6

	<p>определяющие развитие пороков зубов и челюстей. Рентгенологическая картина зубов и их зачатков на различных этапах формирования. Понятие «предварительный диагноз». Алгоритм постановки предварительного диагноза. Алгоритм постановки окончательного диагноза. Порядок оказания медицинской помощи детям со стоматологическими заболеваниями. Особенности организации амбулаторного стоматологического приема детей и подростков, медицинская документация. Нормативно-правовая документация в практике врача-стоматолога детского. Алгоритм составления отчета о своей работе.</p>	
<p>2. Особенности течения и лечения кариеса зубов у детей.</p>	<p>Лечение кариеса временных и постоянных зубов у детей. Неинвазивные методы. Особенности препарирования кариозных полостей во временных и постоянных зубах у детей разного возраста, инструментарий. Альтернативные методы обработки твердых тканей зубов: атравматичный, химико-механический, вибрационно-кинетический, использование лазера. Характеристика пломбирочных материалов, применяемых в детской стоматологической практике, показания. Особенности применения адгезивных техно-логий. Особенности техники пломбирования; методика отсроченного пломбирования. Влияние анатомо-гистологических особенностей строения эмали и дентина на течение кариеса временных и постоянных зубов у детей. Кариес временных и постоянных зубов у детей: классификация, особенности локализации и течения, методы диагностики. Лечение кариеса временных зубов и постоянных зубов с несформированными корнями у детей. Профилактика кариеса временных и постоянных зубов у детей.</p>	6
<p>3. Особенности течения и лечения некариозных поражений зубов у детей.</p>	<p>Классификация некариозных поражений твердых тканей зубов. Наследственные нарушения развития и строения тканей зуба (несовершенный амелодентино- и одонтогенез); изменения твердых тканей вследствие нарушения фолликулярного развития зуба (гипоплазия эмали, флюороз). Клиническая картина, диагностика, дифференциальная диагностика, лечение некариозных поражений твердых тканей зубов у детей. Профилактика некариозных поражений твердых тканей зубов у детей и подростков.</p>	6
<p>4. Особенности течения и лечения пульпитов временных и постоянных зубов у детей.</p>	<p>Влияние осложнений кариеса на развитие зубочелюстной системы, состояние общего здоровья ребенка. Одонтогенный очаг инфекции. Ошибки и осложнения при лечении заболеваний пульпы и периодонта во временных зубах у детей, методы их предупреждения. Методы лечения пульпитов и периодонтитов временных зубов у детей, показания, противопоказания, особенности проведения ме-</p>	6

	<p>тодик, используемые препараты. Критерии эффективности эндо-донтического лечения временных зубов.</p> <p>Особенности строения пульпы, полости зуба, корневых каналов временных зубов. Особенности строения периодонта временных зубов в период резорбции корней. Классификация пульпитов и периодонтитов, особенности течения острых и хронических форм у детей, методы диагностики, дифференциальная диагностика пульпитов и периодонтитов во временных зубах, рентгенологическая картина. Методы лечения пульпитов и периодонтитов у детей, показания, противопоказания, особенности проведения. Выбор материалов для пломбирования корневых каналов временных зубов. Показания к удалению временных зубов с пульпитами и периодонтитами.</p>	
<p>5. Особенности течения и лечения периодонтитов временных и постоянных зубов у детей.</p>	<p>Ошибки и осложнения при лечении заболеваний пульпы и периодонта в постоянных зубах с несформированными корнями у детей, методы их предупреждения. Методы лечения пульпитов и периодонтитов у постоянных зубов с несформированными корнями детей, показания, противопоказания, особенности проведения методик, используемые препараты. Критерии эффективности эндодонтического лечения постоянных зубов с несформированными корнями.</p> <p>Особенности строения пульпы, полости зуба, корневых каналов постоянных зубов с несформированными корнями. Особенности строения периодонта постоянных зубов в период формирования корня. Классификация пульпитов и периодонтитов, особенности течения острых и хронических форм у детей, методы диагностики, дифференциальная диагностика пульпитов и периодонтитов в постоянных зубах с несформированными корнями, рентгенологическая картина.</p>	<p>6</p>
<p>6. Особенности течения и лечения заболеваний пародонта у детей.</p>	<p>Лечение гингивита и пародонтита в соответствии с Клиническими рекомендациями (протоколами лечения), утвержденными Стоматологической Ассоциацией России. Комплексный подход при планировании и осуществлении плана лечения заболеваний пародонта у детей. Особенности строения тканей пародонта у детей разного возраста. Классификация, факторы риска, методы диагностики заболеваний пародонта.</p> <p>Пародонтальные индексы. Катаральный, гиперпластический, язвенно-некротический гингивиты у детей. Агрессивные формы пародонтита у детей. Изменения в тканях пародонта при системных заболеваниях и нарушениях обмена веществ: Лангерганс-клеточный гистиоцитоз, синдром Папийон-Лефевра, нейтропении, сахарный диабет. Лечение</p>	<p>6</p>

	заболеваний пародонта в соответствии с Клиническими рекомендациями (протоколами лечения), утвержденными Стоматологической Ассоциацией России. Профилактика заболеваний пародонта у детей и подростков.	
7. Заболевания слизистой оболочки полости рта у детей	Клиническая картина, диагностика, методы лечения заболеваний слизистой оболочки полости рта различной этиологии. Строение слизистой оболочки рта у детей разного возраста. Классификация поражений слизистой оболочки полости рта. Поражения слизистой оболочки полости рта у детей травматического происхождения. Поражения слизистой оболочки полости рта у детей, вызванные вирусной инфекцией (острый герпетический стоматит, опоясывающий лишай), проявления в полости рта острой респираторной инфекции. Поражения слизистой оболочки полости рта у детей при острых детских инфекционных заболеваниях (корь, дифтерия, скарлатина). Поражения слизистой оболочки полости рта грибкового происхождения. Профилактики заболеваний слизистой оболочки полости рта различной этиологии.	6
8. Изменения слизистой оболочки полости рта у детей при соматических заболеваниях. Хейлиты и глосситы у детей.	Клиническая картина, диагностика, методы лечения заболеваний губ, языка. Поражения слизистой оболочки полости рта у детей, обусловленные аллергией. Поражения слизистой оболочки полости рта, вызванные лекарственными средствами. Изменения слизистой оболочки полости рта при заболеваниях внутренних органов. Заболевания слизистой оболочки губ. Заболевания языка. Клиническая картина, диагностика, дифференциальная диагностика, методы лечения.	6
9. Обезболивание и реанимация в детской хирургической стоматологии. Удаление временных и постоянных зубов у детей.	Неотложные состояния в условиях стоматологической поликлиники: обморок, шок, коллапс, судорожный синдром у детей. Клиника, диагностика, принципы оказания неотложной помощи. Реанимационные мероприятия. Клиническая смерть. Клиника, диагностика, принципы оказания неотложной помощи. Обеспечение проходимости верхних дыхательных путей. Искусственная вентиляция лёгких. Непрямой массаж сердца. Операция удаления зуба. Показания в детском возрасте к удалению временных и постоянных зубов. Особенности проведения операции удаления временного зуба. Осложнения во время и после операции, их предупреждение и лечение. Показания и противопоказания к общему обезболиванию при проведении хирургических вмешательств в челюстно-лицевой области. Общие и местные осложнения, профилактика.	6
10. Клиника и лечение воспалительных заболеваний челюстно-лицевой области у	Антибактериальная терапия воспалительных заболеваний челюстно-лицевой области у детей. Показания и противопоказания к назначению	6

детей.	<p>лекарственных препаратов и немедикаментозных методов лечения. Лекарственные препараты, применяемые в комплексном лечении больных с патологией челюстно-лицевой области. Критерии эффективности и безопасности проводимой фармакотерапии при воспалительных заболеваниях челюстно-лицевой области.</p> <p>Основные принципы безопасности лекарственной терапии. Особенности развития одонтогенных воспалительных процессов в детском возрасте. Воспалительные процессы мягких тканей лица у детей. Лимфаденит. Абсцесс, флегмона. Периостит челюстных костей. Остеомиелит челюстных костей у детей. Гематогенный остеомиелит новорожденных и детей раннего возраста. Клиника, диагностика, дифференциальная диагностика, лечение у детей в зависимости от возраста.</p> <p>Периостит челюстных костей у детей. Клиника, диагностика, дифференциальная диагностика, лечение у детей в зависимости от возраста.</p> <p>Воспалительные процессы мягких тканей лица у детей. Лимфаденит. Абсцесс, флегмона. Периостит челюстных костей. Остеомиелит челюстных костей у детей. Клиника, диагностика, дифференциальная диагностика, лечение у детей в зависимости от возраста. Проведение экспертизы временной нетрудоспособности по уходу за больным ребенком. Порядок выдачи листка нетрудоспособности по уходу за больным ребенком. Сроки нетрудоспособности. Лекарственные препараты, применяемые в комплексном лечении больных с патологией челюстно-лицевой области.</p>	
11. Заболевания слюнных желез у детей воспалительного генеза	Лекарственные препараты для лечения заболеваний слюнных желёз у детей. Острый паротит новорожденного, острый эпидемический паротит, хронический паренхиматозный паротит у детей, слюнокаменная болезнь. Этиология, патогенез заболеваний. Клиника, диагностика, дифференциальная диагностика, лечение, исходы.	6

4. Перечень вопросов для самоконтроля при изучении разделов дисциплины

1. Лимфадениты у детей. Классификация, клиника, диагностика. Принципы лечения.
2. Остеомиелит у детей. Классификация. Этиология, патогенез. Клиника. Принципы лечения.
3. Флегмоны у детей. Этиология, патогенез. Клиника, диагностика. Дифференциальная диагностика. Принципы лечения.
4. Абсцессы у детей. Этиология, патогенез. Клиника, диагностика. Принципы лечения.
5. Острый периостит у детей. Классификация. Этиология, патогенез. Клиника, диагностика. Дифференциальная диагностика. Принципы лечения.
6. Особенности течения воспалительных заболеваний у детей.
7. Операция удаления постоянных зубов у детей. Этапы. Особенности. Показания,

противопоказания. Осложнения, профилактика.

8. Операция удаления молочных зубов у детей. Этапы. Особенности. Показания, противопоказания. Осложнения, профилактика.

9. Клиническая смерть. Клиника, диагностика, принципы оказания неотложной помощи.

10. Судорожный синдром у детей. Клиника, диагностика, принципы оказания неотложной помощи.

11. Анафилактический шок. Определение. Классификация. Клиника, принципы оказания неотложной помощи.

12. Коллапс. Клиника, диагностика, принципы оказания неотложной помощи.

13. Обморок. Клиника, диагностика, принципы оказания неотложной помощи.

14. Местные анестетики. Классификация. Выбор местного анестетика в зависимости от возраста ребенка и вида стоматологического вмешательства.

15. Общее обезболивание. Осложнения. Профилактика.

16. Местное обезболивание. Общие осложнения, профилактика. Виды. Показания. Противопоказания.

17. Местное обезболивание. Виды. Показания. Противопоказания. Местные осложнения, профилактика.

18. Заболевания языка у детей. Классификация. Клиника, диагностика, принципы лечения.

19. Заболевания губ у детей. Классификация, клиника, диагностика, лечение.

20. Проявление острых инфекционных заболеваний на слизистой оболочке полости рта (ветряная оспа, корь, дифтерия, скарлатина), тактика стоматолога.

21. Рецидивирующие афты полости рта. Клиника, диагностика, дифференциальная диагностика, принципы лечения.

22. Многоформная экссудативная эритема. Клиника, диагностика, дифференциальная диагностика, принципы лечения.

23. Кандидоз. Этиология, патогенез, клиника. Дифференциальная диагностика. Лечение, профилактика.

24. Острый герпетический стоматит. Диагностика, лечение, профилактика.

25. Острый герпетический стоматит. Этиология, патогенез, клиника.

26. Афты Беднара. Клиника, диагностика. Принципы лечения.

27. Лучевая травма слизистой оболочки полости рта у детей. Причины возникновения. Клиника, диагностика. Принципы лечения.

28. Химическая травма слизистой оболочки полости рта у детей. Причины возникновения. Клиника, диагностика. Принципы лечения.

29. Термическая травма слизистой оболочки полости рта у детей. Причины возникновения. Клиника, диагностика. Принципы лечения.

30. Острая механическая травма слизистой оболочки полости рта у детей. Причины возникновения. Клиника, диагностика. Принципы лечения.

31. Хроническая механическая травма слизистой оболочки полости рта у детей. Причины возникновения. Клиника, диагностика. Принципы лечения.

32. Анатомно-физиологические особенности строения слизистой оболочки полости рта у детей в различные возрастные периоды.

33. Методы и средства эндогенной и экзогенной профилактики кариеса.

34. Влияние зубных отложений на развитие кариеса и заболеваний пародонта. Определение гигиенических индексов (Федорова-Володкиной, Пахомова, Грина-Вермиллиона).

35. Влияние зубных отложений на развитие кариеса. Зависимость устойчивости зубов к кариесу от свойств смешанной слюны: количество, вязкость, pH, буферная емкость. Определение гигиенических индексов (Федорова-Володкиной, Пахомова, Грина-Вермиллиона).

36. Сроки формирования и прорезывания постоянных зубов. Герметизация фиссур. Показания, методики проведения (инвазивная, неинвазивная, минеральная, расширенная).

37. Профессиональная гигиена полости рта. Индивидуальная и контролируемая чистка зубов.

38. Язвенно-некротический гингивит у детей. Причины возникновения, клиника, диагностика, принципы лечения.

39. Гипертрофический гингивит у детей. Причины возникновения, клиника, диагностика, принципы лечения.

40. Сахарный диабет. Клинические проявления, диагностика, принципы лечения.

41. Синдром Папийон-Лефевра. Клинические проявления, диагностика, принципы лечения. Нейтропении. Клинические проявления, диагностика, принципы лечения.
42. Лангерганс-клеточный гистиоцитоз. Клинические проявления, диагностика, принципы лечения.
43. Наследственные нарушения развития твердых тканей зубов (несовершенный амелогенез, несовершенный дентиногенез, наследственный несовершенный остеогенез). Тактика врача-стоматолога.
44. Агрессивные формы пародонтита у детей. Этиология, клиника, диагностика, лечение.
45. Катаральный гингивит у детей. Причины возникновения, клиника, диагностика, принципы лечения.
46. Особенности строения тканей пародонта у детей в возрастном аспекте. Пародонтальные индексы (РМА, КПИ, ПИ, СРITN).
47. Этиология заболеваний пародонта. Влияние зубных отложений на развитие заболеваний пародонта. Методы профилактики.
48. Системная, местная и очаговая гипоплазия. Причины развития, клиника, дифференциальная диагностика, лечение.
49. Флюороз. Этиология, клинические проявления, лечение, профилактика.
50. Методы лечения хронических периодонтитов во временных зубах. Показания к удалению временных зубов с периодонтитом.
51. Лечение хронических периодонтитов в постоянных зубах с несформированными корнями (апексификация, апексогенез).
52. Особенности клиники, диагностики, дифференциальной диагностики периодонтитов в постоянных зубах с несформированными корнями у детей.
53. Особенности клиники, диагностики, дифференциальной диагностики периодонтитов во временных зубах у детей.
54. Пульпэктомия. Показания, методика проведения, выбор лекарственных препаратов и материалов для обработки и пломбирования каналов в зависимости от степени их сформированности.
55. Пульпотомия. Показания, методика проведения, выбор лекарственных препаратов (гидро-окись кальция, формокрезол, резорцин-формалин).
56. Особенности клинической картины, диагностики, дифференциальной диагностики пуль-питов в постоянных зубах с несформированными корнями у детей.
57. Особенности клинической картины, диагностики, дифференциальной диагностики пуль-питов во временных зубах у детей.
58. Особенности строения пульпы, полости зуба, корневых каналов временных зубов и постоянных зубов с несформированными корнями.
59. Биологический метод лечения пульпита. Показания, методика проведения (прямое и непрямое покрытие), прогноз, контроль эффективности лечения.
60. Особенности клиники, диагностики и лечения кариеса дентина в постоянных зубах с несформированными корнями у детей.
61. Особенности клиники, диагностики и лечения кариеса дентина во временных зубах у детей.
62. Особенности клиники, диагностики и лечения кариеса эмали в постоянных зубах с несформированными корнями у детей
63. Особенности клиники, диагностики и лечения кариеса эмали во временных зубах у детей.
64. Методы использования медико-биологической терминологии в детской стоматологии
65. Использование информационных, библиографических ресурсов для решения профессиональных задач детской стоматологии. Методы обследования в детской стоматологии (сбор жалоб и анамнеза, основные и дополнительные методы обследования).

5. Вопросы к экзамену

1. Методика осмотра и физикального исследования, особенности проведения клинического стоматологического обследования детей и подростков со стоматологическими заболеваниями.
2. Основные методы обследования. Правила и порядок проведения осмотра.
3. Оценка физического и умственного развития и их соответствия возрасту ребенка.
4. Дополнительные методы обследования детей и подростков со стоматологическими заболеваниями.
5. Правила сбора жалоб и анамнеза. Система обозначения временных и постоянных зубов.
6. Сроки прорезывания временных и постоянных зубов.
7. Индекс интенсивности кариеса зубов. Основные этапы развития и минерализации зубов.
8. Рентгенологическая картина зубов и их зачатков на различных этапах формирования.
9. Понятие «предварительный диагноз». Алгоритм постановки предварительного диагноза.
10. Алгоритм постановки окончательного диагноза.
11. Порядок оказания медицинской помощи детям со стоматологическими заболеваниями. Особенности организации амбулаторного стоматологического приема детей и подростков, медицинская документация. Нормативно-правовая документация в практике врача-стоматолога детского.
12. Лечение кариеса временных и постоянных зубов у детей. Неинвазивные методы. Особенности препарирования кариозных полостей во временных и постоянных зубах у детей разного возраста, инструментарий.
13. Альтернативные методы обработки твердых тканей зубов: атравматичный, химико-механический, вибрационно-кинетический, использование лазера.
14. Характеристика пломбировочных материалов, применяемых в детской стоматологической практике, показания. Особенности применения адгезивных технологий.
15. Особенности техники пломбирования; методика отсроченного пломбирования. Влияние анатомо-гистологических особенностей строения эмали и дентина на течение кариеса временных и постоянных зубов у детей.
16. Кариес временных и постоянных зубов у детей: классификация, особенности локализации и течения, методы диагностики.
17. Лечение кариеса временных зубов и постоянных зубов с несформированными корнями у детей. Профилактика кариеса временных и постоянных зубов у детей.
18. Классификация некариозных поражений твердых тканей зубов.
19. Наследственные нарушения развития и строения тканей зуба (несовершенный амело-, дентино- и одонтогенез); изменения твердых тканей вследствие нарушения фолликулярного развития зуба (гипоплазия эмали, флюороз).
20. Клиническая картина, диагностика, дифференциальная диагностика, лечение некариозных поражений твердых тканей зубов у детей.
21. Профилактика некариозных поражений твердых тканей зубов у детей и подростков.
22. Одонтогенный очаг инфекции. Ошибки и осложнения при лечении заболеваний пульпы и периодонта во временных зубах у детей, методы их предупреждения.
23. Методы лечения пульпитов и периодонтитов временных зубов у детей, показания, противопоказания, особенности проведения методик, используемые препараты. Критерии эффективности эндодонтического лечения временных зубов.
24. Особенности строения пульпы, полости зуба, корневых каналов временных зубов.
25. Особенности строения периодонта временных зубов в период резорбции корней. Классификация пульпитов и периодонтитов, особенности течения острых и хронических форм у детей, методы диагностики, дифференциальная диагностика пульпитов и периодонтитов во временных зубах, рентгенологическая картина.
26. Методы лечения пульпитов и периодонтитов у детей, показания, противопоказания, особенности проведения.
27. Выбор материалов для пломбирования корневых каналов временных зубов. Показания к удалению временных зубов с пульпитами и периодонтитами.
28. Ошибки и осложнения при лечении заболеваний пульпы и периодонта в постоянных зубах с несформированными корнями у детей, методы их предупреждения.

29. Методы лечения пульпитов и периодонтитов у постоянных зубов с несформированными корнями детей, показания, противопоказания, особенности проведения методик, используемые препараты.
30. Критерии эффективности эндодонтического лечения постоянных зубов с несформированными корнями. 31. Особенности строения пульпы, полости зуба, корневых каналов постоянных зубов с несформированными корнями.
32. Особенности строения периодонта постоянных зубов в период формирования корня. Классификация пульпитов и периодонтитов, особенности течения острых и хронических форм у детей, методы диагностики, дифференциальная диагностика пульпитов и периодонтитов в постоянных зубах с несформированными корнями, рентгенологическая картина.
33. Лечение гингивита и пародонтита в соответствии с Клиническими рекомендациями (протоколами лечения), утвержденными Стоматологической Ассоциацией России.
34. Комплексный подход при планировании и осуществлении плана лечения заболеваний пародонта у детей. 35. Особенности строения тканей пародонта у детей разного возраста. Классификация, факторы риска, методы диагностики заболеваний пародонта. Пародонтальные индексы.
36. Катаральный, гиперпластический, язвенно-некротический гингивиты у детей. Агрессивные формы пародонтита у детей. Изменения в тканях пародонта при системных заболеваниях и нарушениях обмена веществ.
37. Лечение заболеваний пародонта в соответствии с Клиническими рекомендациями (протоколами лечения), утвержденными Стоматологической Ассоциацией России.
38. Профилактика заболеваний пародонта у детей и подростков.
39. Строение слизистой оболочки рта у детей разного возраста. Классификация поражений слизистой оболочки полости рта.
40. Поражения слизистой оболочки полости рта у детей травматического происхождения.
41. Поражения слизистой оболочки полости рта у детей, вызванные вирусной инфекцией (острый герпетический стоматит, опоясывающий лишай), проявления в полости рта острой респираторной инфекции.
42. Поражения слизистой оболочки полости рта у детей при острых детских инфекционных заболеваниях (корь, дифтерия, скарлатина).
43. Поражения слизистой оболочки полости рта грибкового происхождения. Профилактики заболеваний слизистой оболочки полости рта различной этиологии. Клиническая картина, диагностика, методы лечения заболеваний губ, языка.
44. Поражения слизистой оболочки полости рта у детей, обусловленные аллергией. Поражения слизистой оболочки полости рта, вызванные лекарственными средствами. Изменения слизистой оболочки полости рта при заболеваниях внутренних органов.
45. Заболевания слизистой оболочки губ.
46. Заболевания языка. Клиническая картина, диагностика, дифференциальная диагностика, методы лечения. 47. Неотложные состояния в условиях стоматологической поликлиники: обморок, шок, коллапс, судорожный синдром у детей. Клиника, диагностика, принципы оказания неотложной помощи.
48. Реанимационные мероприятия. Клиническая смерть. Клиника, диагностика, принципы оказания неотложной помощи. Обеспечение проходимости верхних дыхательных путей. Искусственная вентиляция лёгких. Непрямой массаж сердца.
49. Операция удаления зуба. Показания в детском возрасте к удалению временных и постоянных зубов. Особенности проведения операции удаления временного зуба.
50. Осложнения во время и после операции, их предупреждение и лечение.
51. Показания и противопоказания к общему обезболиванию при проведении хирургических вмешательств в челюстно-лицевой области. Общие и местные осложнения, профилактика.
52. Антибактериальная терапия воспалительных заболеваний челюстно-лицевой области у детей. Показания и противопоказания к назначению лекарственных препаратов и немедикаментозных методов лечения. Лекарственные препараты, применяемые в комплексном лечении больных с патологией челюстно-лицевой области. Критерии эффективности и безопасности проводимой фармакотерапии при воспалительных заболеваниях челюстно-лицевой области.
53. Особенности развития одонтогенных воспалительных процессов в детском возрасте.
54. Периаостит челюстных костей. Остеомиелит челюстных костей у детей.

55. Гематогенный остеомиелит новорожденных и детей раннего возраста. Клиника, диагностика, дифференциальная диагностика, лечение у детей в зависимости от возраста.
56. Воспалительные процессы мягких тканей лица у детей. Лимфаденит. Абсцесс, флегмона. Периостит челюстных костей.
57. Остеомиелит челюстных костей у детей. Клиника, диагностика, дифференциальная диагностика, лечение у детей в зависимости от возраста.
58. Проведение экспертизы временной нетрудоспособности по уходу за больным ребенком. Порядок выдачи листка нетрудоспособности по уходу за больным ребенком. Сроки нетрудоспособности.
59. Лекарственные препараты для лечения заболеваний слюнных желёз у детей.
60. Острый паротит новорожденного, острый эпидемический паротит, хронический паренхиматозный паротит у детей, слюнокаменная болезнь. Этиология, патогенез заболеваний. Клиника, диагностика, дифференциальная диагностика, лечение, исходы.

6. Тесты (тестовые задания) для текущего контроля и контроля самостоятельной работы обучающихся

Тема 1.

1. При нарушении функции глотания клинически определяются нарушения состояния
 - 1) жевательных мышц
 - 2) всех мышц челюстно-лицевой области
 - 3) мышцы мягкого неба
 - 4) височные мышцы
 - 5) мышцы приротовой области
2. КПУ (з) - это индекс:
 - 1) интенсивности кариеса временных зубов;
 - 2) интенсивности кариеса постоянных зубов;
 - 3) интенсивности кариеса поверхностей;
 - 4) гигиенический.
3. У детей 3-х лет гигиеническое состояние полости рта оценивают с помощью индекса:
 - 1) Грин-Вермиллиона;
 - 2) Федорова-Володкиной;
 - 3) кп (п).
4. Гигиеническое состояние полости рта у взрослых пациентов определяют с помощью индексов:
 - 1) КПУ;
 - 2) Грин-Вермиллиона;
 - 3) Федорова-Володкиной;
 - 4) кп;
5. В детской стоматологии применяются методики рентгенологического исследования
 - 1) телерентгенография
 - 2) конусно-лучевая компьютерная томография
 - 3) панорамная рентгенография
 - 4) внутриротовая рентгенография
 - 5) все перечисленные выше методики
6. К основным методам обследования относятся:
 - 1) опрос, рентгенография
 - 2) опрос, осмотр
 - 3) осмотр, ЭОД
 - 4) ЭОД, рентгенография
 - 5) перкуссия, ЭОД
7. Окончательный диагноз включает:
 - 1) основное заболевание, осложнения основного заболевания, сопутствующие заболевания и их осложнения;
 - 2) основное заболевание, данные дополнительных методов обследования;

- 3) предварительный диагноз, сопутствующие заболевания и их осложнения;
 - 4) эпикриз.
8. К медицинской документации, которую ведёт врач-стоматолог детский НЕ относится:
- 1) журнал записи амбулаторных операций;
 - 2) медицинская карта стоматологического больного;
 - 3) статсистический талон амбулаторного пациента;
 - 4) сводная ведомость учета работы врача-стоматолога (зубного врача) стоматологической поликлиники, отделения, кабинета;
 - 5) контрольная карта диспансерного наблюдения.
9. Количественными показателями, характеризующими лечебную работу врача-стоматолога НЕ являются:
- 1) среднее число больных на врача в смену, в том числе, первичных;
 - 2) среднее число выработанных врачом УЕТ в смену;
 - 3) соотношение вылеченного неосложненного кариеса к осложненному;
 - 4) среднее число санированных на врача в смену;
 - 5) отсутствие осложнений после лечения зубов.
10. Предварительный диагноз ставится на основании:
- 1) консультации врачей смежных специальностей;
 - 2) анализов и рентгенологических исследований;
 - 3) анамнеза, жалоб, клинического осмотра;
 - 4) эпикриза.

Тема 2.

1. Реминерализующая терапия - это:
 - 1) методика пломбирования
 - 2) методика реставрации
 - 3) методика искусственного насыщения эмали минерализующими компонентами
 - 4) методика искусственного насыщения эмали органическими компонентами
 - 5) методика устранения смазанного слоя
2. Наиболее характерный клинический симптом при кариесе разных стадий – боль:
 - 1) самопроизвольная
 - 2) сохраняющаяся после устранения раздражителя
 - 3) только в присутствии раздражителя
 - 4) при накусывании на зуб
3. Высушенная поверхность кариозного белого пятна
 - 1) теряет блеск
 - 2) меняет цвет
 - 3) остается без изменений
4. Для витального окрашивания эмали зубов используют
 - 1) эритрозин
 - 2) фуксин
 - 3) метиленовый синий
 - 4) йодистый калий
 - 5) раствор Шиллера-Писарева
5. При лечении кариеса дентина временных зубов можно использовать
 - 1) стеклоиономерные цементы
 - 2) компомеры
 - 3) композиты
 - 4) стандартные металлические коронки
 - 5) все вышеперечисленные
6. Для лечения кариеса дентина при глубокой кариозной полости применяют лечебные прокладки
 - 1) формальдегидсодержащие пасты без резорцина
 - 2) резорцин-формалиновую пасту
 - 3) препараты на основе гидроксида кальция
 - 4) пасты на основе антибиотиков и антисептиков
 - 5) пасты на основе эвгенола

7. При кариесе дентина зондирование полости болезненно
 - 1) по краю эмали
 - 2) по эмалеводентиновому соединению
 - 3) по дну кариозной полости
8. Герметизацию фиссур первых постоянных моляров рекомендуется проводить в возрасте
 - 1) 6-7 лет
 - 2) 8-9 лет
 - 3) 10-11 лет
 - 4) 12-13 лет
9. На каких поверхностях временных зубов чаще всего локализуются кариозные полости в возрасте после 4 лет
 - 1) на местах гипоплазии и аплазии тканей зуба
 - 2) в местах антенатального обызвествления
 - 3) на жевательных поверхностях моляров
 - 4) на апроксимальных поверхностях временных моляров
10. Кариесрезистентность – это
 - 1) устойчивость к действию кислот
 - 2) устойчивость к действию щелочей
 - 3) устойчивость к действию кариесогенных факторов

Тема 3.

1. Системная гипоплазия поражает зубы:
 - 1) временные
 - 2) постоянные
 - 3) временные и постоянные
2. Причиной системной гипоплазии постоянных зубов являются
 - 1) заболевания матери во время беременности
 - 2) низкое содержание фтора в питьевой воде
 - 3) генетические факторы
3. Некариозные поражения, возникающие после прорезывания зуба
 - 1) гипоплазия эмали
 - 2) отломы коронок зубов в результате травмы
 - 3) флюороз
4. Пятна при флюорозе локализуются
 - 1) по режущему краю
 - 2) по всей поверхности коронки зуба
 - 3) в области шейки зуба
5. Поражение зубов при флюорозе относят
 - 1) к местным
 - 2) к системным
 - 3) к генетическим
6. Оптимальное содержание фтора в питьевой воде
 - 1) 0,1-0,2 мг/л
 - 2) до 0,5 мг/л
 - 3) 6-7 мг/л
 - 4) 1,0-1,5 мг/л
 - 5) больше 10 мг/л
7. «Муаровая» эмаль характерна
 - 1) для эрозии
 - 2) для кариеса в стадии пятна
 - 3) для системной гипоплазии
 - 4) для несовершенного амелогенеза
 - 5) для флюороза
8. При несовершенном дентиногенезе поражены
 - 1) все временные зубы
 - 2) все постоянные зубы

- 3) все временные и постоянные зубы
 - 4) постоянные резцы
 - 5) временные моляры
9. К развитию флюороза зубов приводят
- 1) общие заболевания ребенка
 - 2) заболевания матери в период беременности
 - 3) избыточное содержание фтора в питьевой воде
 - 4) пища и избыточным содержанием углеводов
 - 5) недостаточная гигиена полости рта
10. Поставить диагноз гипоплазии эмали пятнистой формы можно используя
- 1) реопародонтографию, термометрию
 - 2) аускультацию, перкуссию
 - 3) рентгенографию, электроодонтодиагностику
 - 4) витальное окрашивание.

Тема 4.

1. Ампутация пульпы – это:
- 1) удаление коронковой и корневой пульпы
 - 2) удаление корневой пульпы
 - 3) удаление коронковой части пульпы
2. Рентгенологически при хронических формах пульпита в межкорневом пространстве у временных моляров чаще выявляется
- 1) остеопороз
 - 2) расширение пространства периодонтальной связки
 - 3) остеосклероз
 - 4) гиперцементоз
3. Каналы временных сформированных резцов предпочтительнее пломбировать:
- 1) резорцин-формалиновой пастой
 - 2) пастой из окиси цинка на масляной основе
 - 3) фосфат-цементом
 - 4) штифтами
 - 5) не пломбировать вообще
4. Предпочтительным методом лечения у ребенка 7 лет, страдающего нейтропенией, повышенной чувствительностью к лекарственным препаратам, при хроническом пульпите в зубе 74 является
- 1) биологический метод
 - 2) витальная ампутация
 - 3) девитальная ампутация
 - 4) витальная экстирпация
 - 5) удаление зуба
5. Временные зубы у детей имеют
- 1) большую пульповую камеру, широкие каналы
 - 2) большую пульповую камеру, узкие каналы
 - 3) маленькую пульповую камеру, широкие каналы и большое верхушечное отверстие
 - 4) пульповая камера не сформирована
 - 5) маленькая пульповая камера, узкие каналы и узкое верхушечное отверстие
6. Определение рабочей длины зуба осуществляется методом:
- 1) рентгенографии
 - 2) субъективных ощущений
 - 3) термодиагностики
 - 4) электроодонтодиагностики
7. Для медикаментозной обработки корневого канала противопоказано применение:
- 1) раствора ЭДТА
 - 2) гипохлорита натрия
 - 3) перекиси водорода
 - 4) соляной кислоты
 - 5) хлоргексидина

8. Ведущим показанием к удалению временного зуба с хроническим периодонтитом является
 - 1) возраст ребенка
 - 2) сроки прорезывания постоянного зуба заместителя
 - 3) характер деструктивных изменений в периодонте и степень распространения патологического процесса на зачатки постоянных зубов
 - 4) наличие свищевого хода (на альвеолярном отростке челюсти в области больного зуба)
9. При хроническом периодонтите временного зуба может возникнуть
 - 1) системная гипоплазия эмали постоянных зубов
 - 2) местная гипоплазия постоянного зуба
 - 3) несовершенный дентиногенез
10. Наиболее частый путь инфицирования пульпы
 - 1) по артериолам (гематогенное инфицирование)
 - 2) по дентинным канальцам
 - 3) через одно из верхушечных отверстий при наличии пародонтального кармана

Тема 5.

1. ЭОД при хроническом периодонтите в постоянных зубах
 - 1) 1-6 мкА
 - 2) 20-60 мкА
 - 3) 200 мкА
2. Основной клинический признак хронического периодонтита в любом возрасте
 - 1) пульпа воспалена, резко болезненна при зондировании
 - 2) пульпа воспалена только в устьях корневых каналов
 - 3) пульпа некротизирована в коронковой и корневой части
 - 4) кариозная полость на контактной поверхности временного моляра, препарирование безболезненно
3. Осложнения, возникающие при биологических методах лечения пульпита, связаны
 - 1) с ошибками диагноза
 - 2) с неправильным выбором лекарственного препарата
 - 3) с негерметичной коронковой реставрацией
 - 4) с нарушением правил антисептики
 - 5) со всем перечисленным
4. Медикаментозное средство для антисептической обработки каналов
 - 1) капрофер
 - 2) йодиол
 - 3) гипохлорит натрия
 - 4) раствор Шиллера - Писарева
 - 5) 3% раствор перекиси водорода
5. Какой исход является желаемым при правильном выборе метода эндодонтического лечения постоянного зуба с несформированным корнем?
 - 1) завершение формирования корня зуба
 - 2) формирование корня зуба за счет одного цемента
 - 3) гиперцементноз верхушки корня зуба
 - 4) закрытие корня зуба без завершения роста в длину
 - 5) стабилизация первоначальной ситуации
6. Апексификация это
 - 1) способ лечения периодонтита постоянных зубов с несформированными корнями при котором завершение роста корня происходит физиологическим способом
 - 2) способ лечения периодонтита постоянных зубов с несформированными корнями при котором апикальное отверстие закрывается с помощью osteo-цементного барьера
7. Несформированный корень зуба на рентгенограмме проецируется
 - 1) обычной длины
 - 2) длина корня меньше удвоенной высоты коронки зуба
 - 3) канал корня обычной ширины
 - 4) канал корня широкий, заканчивается «раструбом» (расширением просвета канала)
 - 5) верхушка корня заостренная, апикальное отверстие узкое

8. Формирование корней первых постоянных моляров заканчивается
 - 1) в возрасте ребенка 9-10 лет
 - 2) в возрасте ребенка 10-11 лет
 - 3) в возрасте ребенка 12 лет
 - 4) в возрасте ребенка 13 лет
 - 5) в возрасте ребенка 14 лет
9. При лечении периодонтита постоянного несформированного зуба НЕ используется
 - 1) резорцин-формалиновая паста
 - 2) биодентин
 - 3) МТА
 - 4) гидроксид кальция
10. Какие материалы используются для апексификации
 - 1) составы из триоксидов минералов
 - 2) стеклоиономерный цемент
 - 3) формокрезол
 - 4) резорцин-формалиновая паста
 - 5) цинкоксидэвгеноловая паста

Тема 6.

1. Согласно Клиническим рекомендациям лечение простого маргинального гингивита начинают с:
 - 1) профессиональной гигиены полости рта
 - 2) кюретажа пародонтальных карманов
 - 3) гингивэктомии
 - 4) назначения витаминов
2. Какие аномалии зубочелюстной системы сопровождаются заболеваниями краевого пародонта?
 - 1) открытый прикус
 - 2) тесное положение зубов
 - 3) глубокий прикус
 - 4) дистопия 1.3, 2.3
 - 5) любая из названных
3. Пародонтальным карманом является
 - 1) физиологический десневой карман
 - 2) ложный патологический
 - 3) истинный патологический зубодесневой карман
 - 4) ни один из перечисленных
4. Методом окклюзиографии можно установить
 - 1) симптомы неравномерной нагрузки при аномалиях прикуса
 - 2) симптомы неравномерной нагрузки при ортогнатическом прикусе
 - 3) тесное положение зубов
 - 4) все перечисленное
 - 5) ни один из перечисленных
5. Изменения кожи подошв и ладоней в сочетании с тяжелым поражением пародонта наблюдаются при
 - 1) синдроме Папийона-Лефевра
 - 2) болезни Иценко-Кушинга
 - 3) гипопитарном нанизме
 - 4) циклическая нейтропения
6. Основным рентгенологическим признаком здорового сформированного пародонта является следующее -
 - 1) вершины межзубных перегородок находятся на уровне эмалевоцементной границы
 - 2) замыкающая кортикальная пластинка четкая, независимо от высоты и формы межзубных перегородок
 - 3) кортикальная замыкающая пластинка четкая, вершины межзубных перегородок находятся на уровне эмалевоцементной границы
 - 4) ни один из названных
7. К локальному пародонтиту приводит

- 1) гиповитаминоз
 - 2) прием противосудорожных препаратов
 - 3) отсутствие контактного пункта между соседними зубами
 - 4) патология эндокринной системы
8. Ведущим признаком, отличающим хронический гингивит от пародонтита, является
- 1) наличие патологического десневого кармана
 - 2) воспаление десневого края
 - 3) наличие зубного камня
 - 4) рентгенологические симптомы
9. Основным методом профилактики катарального гингивита является
- 1) рациональная гигиена полости рта
 - 2) сбалансированное питание
 - 3) полоскание полости рта растворами фтора
 - 4) санация полости рта
10. Как наиболее оптимальные для детей с заболеваниями пародонта при удалении поддесневого зубного камня следует избрать
- 1) инфильтрационное обезболивание раствором новокаина 0.25%
 - 2) инфильтрационное обезболивание раствором новокаина 0.25% с адреналином
 - 3) проводниковую анестезию раствором новокаина 2% с адреналином
 - 4) проводниковую анестезию раствором новокаина 2%
 - 5) аппликационную анестезию

Тема 7.

1. Для обезболивания элементов поражения на слизистой оболочке полости рта применяют
 - 1) теброфеновую мазь
 - 2) нистатиновую мазь
 - 3) взвесь анестезина в масле
 - 4) неомициновую мазь
2. Для ХРАС характерны
 - 1) множественные пузырьковые высыпания, в том числе на красной кайме губ
 - 2) острый катаральный гингивит
 - 3) единичные эрозии округлой или овальной формы
 - 4) пузырь на различных участках слизистой оболочки полости рта
 - 5) эрозии различных размеров с фестончатыми краями на гиперемизированном фоне
3. Эрозия овальной формы, покрытая фибринозным налетом и окруженная ободком гиперемии называется
 - 1) язва
 - 2) афта
 - 3) трещина
4. Для профилактики рецидивов герпетической инфекции назначают
 - 1) препараты для повышения иммунитета
 - 2) противовирусные препараты
 - 3) противовоспалительные препараты
 - 4) противогрибковые препараты
5. Суть противовирусной терапии при ОГС в периоде высыпаний
 - 1) способствовать быстрой эпителизации элементов поражения
 - 2) способствовать снижению температурной реакции организма
 - 3) стимулировать неспецифическую реактивность организма ребенка
 - 4) предупредить рецидив высыпаний новых элементов поражения
 - 5) способствовать дезинтоксикации организма
6. Афты Беднара встречаются
 - 1) у детей первых месяцев жизни
 - 2) у детей 2-3 лет
 - 3) у старших школьников
 - 4) у детей школьного возраста

- 5) у подростков
- 7. Основные симптомы при герпангине
 - 1) интоксикация
 - 2) боли в горле при глотании
 - 3) рвота
- 8. Противовирусным действием обладают
 - 1) актовегиновая мазь
 - 2) мазь ацикловир
 - 3) неомициновая мазь
 - 4) полимиксиновая мазь
 - 5) нистатиновая мазь
- 9. Диагноз кандидоза подтверждается исследованием:
 - 1) аллергологическим
 - 2) бактериоскопическим
 - 3) цитологическим
 - 4) серологическим
 - 5) иммунологическим
- 10. Наиболее характерной локализацией поражения кожи при многоформной экссудативной эритемии является локализация
 - 1) в подмышечной и паховой области
 - 2) на тыльной поверхности кистей рук
 - 3) на любых участках
 - 4) поражения кожи не встречаются.

Тема 8.

- 1. При ангулярном хейлите грибковой этиологии в углах рта образуются
 - 1) эрозии с гнойным отделяемым
 - 2) «медовые» корки
 - 3) эрозии с влажным белым налетом
- 2. Признаками стрепто-стафилококковых поражений (пиодермия) красной каймы губ, кожи лица и слизистой оболочки рта являются
 - 1) повышение температуры тела предшествует высыпаниям
 - 2) температура тела повышается при значительном распространении высыпаний
 - 3) геморрагические корки на губах
 - 4) единичные и сливающиеся эрозии, поверхностные изъязвления преимущественно на слизистой оболочке губ, кончика языка, реже единичные глубокие язвы с некротическим дном, плотными краями
 - 5) толстые, желтые («медовые») корки, пустулезные высыпания на коже и красной кайме губ.
- 3. Язвенно некротические поражения слизистой оболочки полости рта наблюдаются при
 - 1) гиповитаминозах
 - 2) хроническом гипацидном гастрите
 - 3) компенсированных заболеваниях почек
 - 4) хроническом бронхите
 - 5) заболеваниях крови и кроветворных органах
- 4. При ангулярном хейлите грибковой этиологии в углах рта образуются
 - 1) эрозии с влажным белым налетом
 - 2) медовые корки
 - 3) эрозии с гнойным отделяемым
 - 4) лихенизация, трещины, мокнутие
- 5. Кровоизлияния в слизистую оболочку рта возможны
 - 1) при нарушениях функции почек
 - 2) при диатезах
 - 3) при тромбоцитопениях различного происхождения
 - 4) при гипопластической (опластической) анемии
 - 5) при доброкачественных нейтропениях

6. Появлению хронических, рецидивирующих афт на слизистой оболочке рта детей способствуют
 - 1) вредная привычка прикусывать слизистую оболочку рта и щек
 - 2) наличие рецидивирующих герпетических поражений губ и кожи лица у членов семьи
 - 3) ортодонтические коронки
 - 4) хронические заболевания ЛОР-органов, желудочно-кишечного тракта и др.
 - 5) наследственные факторы, влияющие на особенности реактивности организма
7. Красная кайма, углы рта и прилежащая кожа поражаются
 - 1) при сухой форме эксфолиативного хейлита
 - 2) при экссудативной форме эксфолиативного хейлита
 - 3) при атопическом (экзематозном) хейлите
 - 4) при грандулярном хейлите
 - 5) при образивном хейлите Манганотти
8. При каких изменениях языка дети иногда жалуются на боли в языке от некоторых видов пищи?
 - 1) складчатый язык
 - 2) обложенный язык
 - 3) "волосатый" язык
 - 4) "географический" язык
 - 5) сочетание складчатого и "географического" языка
9. Синдром Мелькерссона-Розенталя включает:
 - 1) складчатый язык и десквамативный глоссит
 - 2) складчатый язык и макрохейлит
 - 3) складчатый язык и макроглоссит
 - 4) складчатый язык и ромбовидный глоссит
10. Гюнтеровский глоссит сопровождается общесоматическими заболеваниями:
 - 1) сосудистые патологии
 - 2) сахарный диабет
 - 3) дерматозы
 - 4) лейкозы
 - 5) В12-фолиеводефицитную анемию

Тема 9.

1. Потеря сознания, редкий, слабого наполнения пульс, бледность кожных покровов характерны для:
 - 1) обморока
 - 2) анафилактического шока
 - 3) сердечно-сосудистого коллапса
 - 4) аллергической реакции
2. При удалении временного зуба в стадии значительной резорбции корней дает достаточную анестезию
 - 1) проводниковое обезболивание
 - 2) аппликационное обезболивание
 - 3) ингаляционный наркоз
 - 4) инфильтрационное обезболивание
 - 5) внутрикостное обезболивание
3. Положительными свойствами лидокаина являются
 - 1) вызывать быстро наступающую глубокую и продолжительную анестезию
 - 2) не вызывать существенных изменений пульса, артериального давления, дыхания
 - 3) совместимости с сульфаниламидами, наркотическими веществами, антибиотиками
 - 4) малотоксичность
 - 5) все перечисленное
4. Частый нитевидный пульс, озноб, липкий пот, бледность кожных покровов, поверхностное дыхание характерны для:
 - 1) сердечно-сосудистого коллапса
 - 2) обморока
 - 3) аллергической реакции
 - 4) верно 1) и 2)

- 5) верно 2) и 3)
5. С чем связан основной механизм действия местных анестетиков?
- 1) снижением проницаемости мембраны для ионов хлора
 - 2) снижением проницаемости мембраны для ионов натрия
 - 3) угнетающее действие на болевые центры головного мозга
6. Для удаления временного второго моляра нижней челюсти рекомендуются щипцы:
- 1) клювовидные сходящиеся
 - 2) клювовидные несходящиеся
 - 3) байонетные
 - 4) прямые
 - 5) штыковидные
7. Кюретаж лунки при удалении временного зуба:
- 1) не проводится
 - 2) проводится всегда
 - 3) проводится по просьбе родителей
 - 4) проводится по настоянию родителей
 - 5) проводится при эффективном обезболивании
8. Элеватор Леклюза предназначен для удаления:
- 1) корней зубов верхней челюсти
 - 2) третьего большого коренного зуба нижней челюсти
 - 3) корней премоляров верхней челюсти
 - 4) корней временных зубов
 - 5) верно 1) и 4)
- ПК-2.4.
9. Перелом нижней челюсти при удалении зубов наиболее часто наблюдается в области:
- 1) резцов
 - 2) клыков
 - 3) премоляров
 - 4) третьих моляров
 - 5) мышечковых отростков
10. При удалении по ортодонтическим показаниям зубов 14 и 24 со сформированными корнями кюретаж лунки:
- 1) не проводится
 - 2) проводится
 - 3) проводится по просьбе родителей
 - 4) проводится по настоянию родителей
 - 5) верно 2), 3) и 4)

Тема 10.

1. Специфическим лимфаденитом называется лимфаденит, вызванный:
- 1) стрептококком в сочетании со стафилококком
 - 2) палочкой Коха
 - 3) кишечной палочкой в сочетании со стафилококком
 - 4) стрептококком
 - 5) верно 3) и 4)
2. Неотложная помощь ребенку с острым гнойным периоститом заключается в:
- 1) срочной госпитализации
 - 2) иммунотерапии
 - 3) хирургической помощи
 - 4) противовоспалительной терапии
 - 5) верно 2) и 4)
3. Удаление временного причинного зуба при цистотомии по поводу ненагноившейся кисты проводится:
- 1) за 2-3 дня до операции
 - 2) одновременно с основной операцией

- 3) через 2-3 дня после операции
 - 4) через 2 недели после операции
 - 5) через 4 недели после операции
4. Максимально листок нетрудоспособности по уходу за больным ребенком до 7 лет при амбулаторном лечении выдается на срок::
- 1) до 7 дней
 - 2) до 15 дней
 - 3) до 30 дней
 - 4) на весь период острого заболевания или до наступления ремиссии при обострении хронического заболевания
5. Какие пациенты НЕ относятся к группам риска, для которых требуются коррекция дозы или замена обычно применяемого препарата на лекарства резерва:
- 1) пациенты, перенёвшие ОРВИ
 - 2) пациенты с почечной недостаточностью
 - 3) пациенты, страдающие сахарным диабетом
 - 4) пациенты с наличием в анамнезе побочных эффектов на другие препараты
 - 5) пациенты, получающие параллельное лечение другими лекарственными средствами
6. Неотложная помощь ребенку с острым одонтогенным остеомиелитом заключается в:
- 1) антибактериальной терапии
 - 2) хирургической помощи в полном объеме
 - 3) десенсибилизирующей терапии
 - 4) противовоспалительной терапии
 - 5) верно 1) и 4)
7. Антибиотиком выбора при лечении одонтогенных флегмон у детей является:
- 1) тетрациклин
 - 2) амоксициллин
 - 3) полимиксин
 - 4) валацикловир
 - 5) нимесулид
8. Какие документы должен представить родитель для получения листка нетрудоспособности по уходу за ребёнком:
- 1) страховой медицинский полис
 - 2) паспорт
 - 3) медицинская карта амбулаторного больного
 - 4) письменное разрешение главврача поликлиники
9. В каких случаях антибактериальная терапия НЕ назначается:
- 1) флегмона
 - 2) рваная рана полости рта
 - 3) перикоронит
 - 4) гингивостоматит Венсана
 - 5) острый герпетический стоматит
10. При остром остеомиелите причинный постоянный многокорневой зуб у детей удаляется:
- 1) по показаниям
 - 2) всегда
 - 3) никогда
 - 4) по настоянию родителей
 - 5) верно 1) и 4)

Тема 11.

1. Какой антибиотик рекомендуется назначать для лечения бактериальных инфекций слюнных желёз детям с аллергией на пенициллин:
- 1) левофлоксацин
 - 2) нитрофурантоин
 - 3) виролекс
 - 4) тетрациклин
 - 5) клиндамицин

2. Ретенционные кисты малых слюнных желез наиболее часто локализуются в области:
- 1) щек
 - 2) верхней губы
 - 3) нижней губы
 - 4) кончика языка
 - 5) нижней поверхности языка
3. Термином «ранула» обозначались ретенционные кисты в области:
- 1) дна рта
 - 2) щек
 - 3) верхней губы
 - 4) нижней губы
 - 5) кончика языка
4. Наиболее эффективный метод лечения ретенционных кист подъязычных слюнных желез:
- 1) цистотомия
 - 2) цистэктомия
 - 3) цистаденэктомия
 - 4) криотерапия
 - 5) склерозирование
5. Наиболее информативным неинвазивным методом диагностики ретенционных кист больших слюнных желез у детей является:
- 1) клинический
 - 2) контрастная рентгенография
 - 3) эхография
 - 4) пункция
 - 5) томография
6. Основным методом лечения кист слюнных желез является:
- 1) физиотерапия
 - 2) химиотерапия
 - 3) гормонотерапия
 - 4) аутогемотерапия
 - 5) хирургическое вмешательство
7. Для профилактики эпидемического паротита применяют иммунизацию противопаротитной вакциной в возрасте:
- 1) 3-7 лет.
 - 2) 4 - 8 лет
 - 3) 2-3 года
8. От какой пищи следует больному эпидемическим паротитом временно отказаться (на время лечения болезни):
- 1) от белков и углеводов;
 - 2) от жиров и углеводов,
 - 3) от углеводов и витаминов;
 - 4) от витаминов;
 - 5) от белков.
9. Орхит как осложнение наблюдается у мальчиков при:
- 1) хроническом рецидивирующем паротите
 - 2) остром эпидемическом паротите
 - 3) калькулезном сиалоадените поднижнечелюстных слюнных желез
 - 4) паротите новорожденных
 - 5) верно 1) и 3)
10. Хирургический метод является методом выбора при лечении паротита:
- 1) острого эпидемического
 - 2) хронического рецидивирующего вне обострения
 - 3) хронического рецидивирующего в стадии обострения
 - 4) новорожденных
 - 5) верно 1), 2) и 3)

2.2. Перечень тематик докладов/устных реферативных сообщений

Тема 1.

1. Оценка физического и умственного развития и их соответствия возрасту ребенка.
2. Индекс интенсивности кариеса зубов.
3. Особенности строения временных и постоянных зубов у детей разного возраста

Тема 2.

1. Особенности препарирования кариозных полостей во временных и постоянных зубах у детей разного возраста, инструментарий.
2. Характеристика пломбировочных материалов, применяемых в детской стоматологической практике, показания

Тема 3.

1. Наследственные нарушения развития твердых тканей зубов
2. Лангерганс-клеточный гистиоцитоз. Клинические проявления, диагностика, принципы лечения.

Тема 4.

1. Особенности строения пульпы, полости зуба, корневых каналов временных зубов и постоянных зубов с несформированными корнями.
2. Дифференциальная диагностика пульпитов во временных зубах и постоянных зубах с несформированными корнями.

Тема 5.

1. Критерии эффективности эндодонтического лечения постоянных зубов с несформированными корнями.
2. Особенности строения периодонта постоянных зубов в период формирования корня.

Тема 6.

1. Особенности строения тканей пародонта у детей разного возраста.
2. Агрессивные формы пародонтита у детей.

Тема 7.

1. Строение слизистой оболочки рта у детей разного возраста.
2. Классификация поражений слизистой оболочки полости рта.

Тема 8.

1. Поражения слизистой оболочки полости рта, вызванные лекарственными средствами.
2. Изменения слизистой оболочки полости рта при заболеваниях внутренних органов

Тема 9.

1. Особенности проведения операции удаления временного зуба.
2. Показания и противопоказания к общему обезболиванию при проведении хирургических вмешательств в челюстно-лицевой области

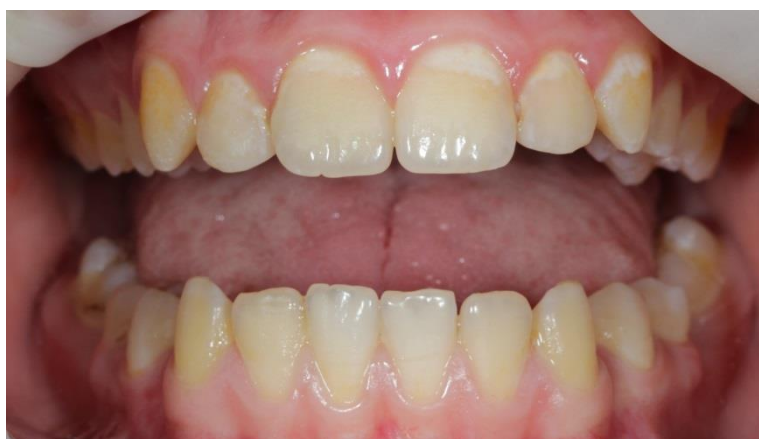Тема 10.

1. Критерии эффективности и безопасности проводимой фармакотерапии при воспалительных заболеваниях челюстно-лицевой области.
2. Проведение экспертизы временной нетрудоспособности по уходу за больным ребенком. Порядок выдачи листка нетрудоспособности по уходу за больным ребенком.

Тема 11.

1. Острый паротит новорожденного
2. Лекарственные препараты для лечения заболеваний слюнных желёз у детей

7. Комплект задач для текущего контроля и контроля самостоятельной работы



На прием к стоматологу обратилась мама с сыном 12 лет с жалобами на наличие пятен на передних зубах. Мама сообщила, что ребенок чистит зубы не регулярно, любит сладости и газированные напитки. При осмотре отмечается наличие меловидных пятен в пришеечной области на зубах 1.1, 1.2, 1.3, 2.1, 2.2, 2.3 поверхность эмали в области пятен шероховатая, блеск эмали отсутствует. Индекс гигиены полости рта РНР = 1,8.

Задания:

1. Оцените состояние гигиены полости рта.
2. Поставьте предварительный диагноз.
3. Какие дополнительные методы обследования, необходимы для подтверждения диагноза.
4. Укажите основной фактор риска возникновения данного заболевания.
5. Предложите комплекс лечебно-профилактических и реабилитационных мероприятий.

Ситуационная задача 2.

Родители с ребенком в возрасте 2 лет 10 месяцев обратились к стоматологу для профилактического осмотра. Ребенок родился доношенным, беременность протекала без патологических отклонений, находился на искусственном вскармливании. Сосет соску. Зубная формула:

			С	С	С	С			
55	54	53	52	51	61	62	63	64	65
85	84	83	82	81	71	72	73	74	75
	С							С	

Имеется видимый зубной налет на всех зубах. Протрузия фронтальных зубов верхней челюсти. Ребенку дают сладости несколько раз в день.

Задания:

1. Укажите факторы риска развития кариеса у ребенка.
2. Дайте рекомендации в отношении употребления сладостей.
3. Укажите фактор риска развития зубочелюстных аномалий.
4. Дайте рекомендации по уходу за полостью рта и выбору средств гигиены. Составьте программу индивидуальной реабилитации пациента
5. Назовите специалиста, к которому необходимо обратиться за консультацией.

Ситуационная задача 3.

В стоматологическую поликлинику обратился пациент С, 15 лет с целью санации полости рта. Врач-стоматолог выяснил жалобы пациента: на наличие кариозной полости в зубе верхней челюсти. В разделе «Развитие настоящего заболевания» врач записал: «Со слов больного кариозную полость он обнаружил 6 месяцев назад, периодически наблюдались кратковременные боли от термических раздражителей. Ранее этот зуб не лечился».

Задания:

1. Назовите следующие этапы обследования стоматологического больного.
2. Определите основные методы обследования.
3. Назовите дополнительные методы обследования.
4. Дайте название диагноза, который ставится с помощью основных методов обследования.
5. Определите название диагноза, который ставится с помощью основных и дополнительных методов обследования.

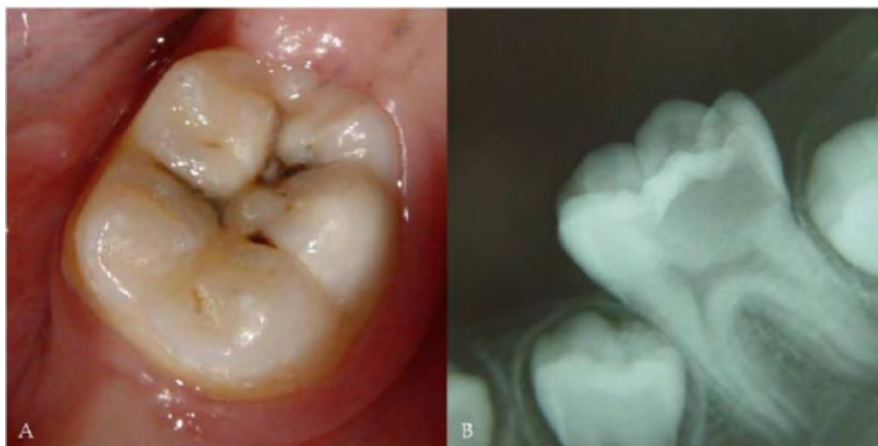Ситуационная задача 4.

За 20 рабочих дней врач-стоматолог детский, работающий в системе ОМС выработал 864 УЕТ, вылечил 150 зубов, saniровал 70 пациентов.

Задания:

1. Составьте отчет. Определите, выполнил ли врач-стоматолог детский функцию врачебной должности?
2. Какие документы должен оформлять врач-стоматолог.

Ситуационная задача 5.



Пациент, 9 лет, обратился в детскую стоматологическую поликлинику с жалобами на кратковременные боли от сладкого в области зуба 3.6, быстро проходящие после устранения раздражителя.

Анамнез: боли появляются периодически в течение последних 2-х недель.

Данные объективного осмотра: лицо симметричное, кожа чистая, открывание рта в полном объеме, пальпация ВНЧС безболезненная, лимфатические узлы не пальпируются, слизистая оболочка полости рта розовая, влажная, без патологических образований. Холодовой тест положительный. Перкуссия зуба 3.6 безболезненная.

ИГ Грина-Вермиллиона 2,1.

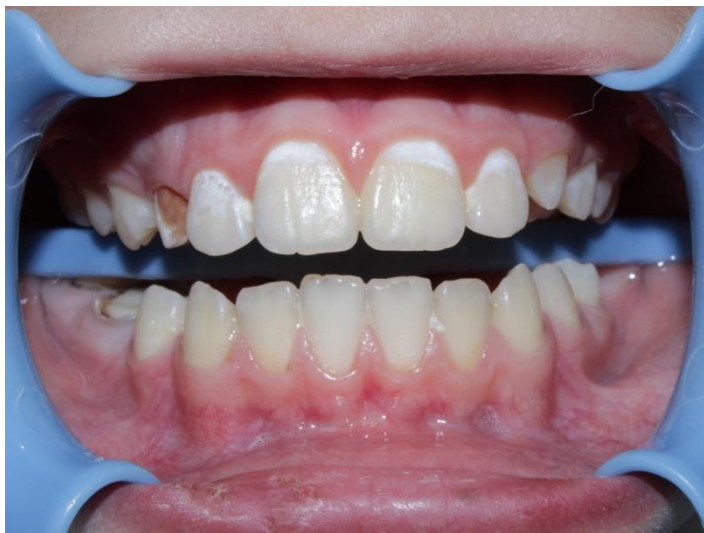На внутриротовой фотографии (А) зуб 3.6.

Пациенту проведена внутриротовая рентгенография. (В)

Задания:

1. Опишите рентгенограмму, интерпретируйте данные рентгенологического исследования.
2. Поставьте окончательный диагноз.
3. Какие документы должен заполнить врач при лечении пациента.
4. Обоснуйте окончательный диагноз.
5. С какими заболеваниями должна проводиться дифференциальная диагностика данного состояния.

Тема 2.
Особенности течения и лечения кариеса зубов у детей.
Ситуационная задача 1.



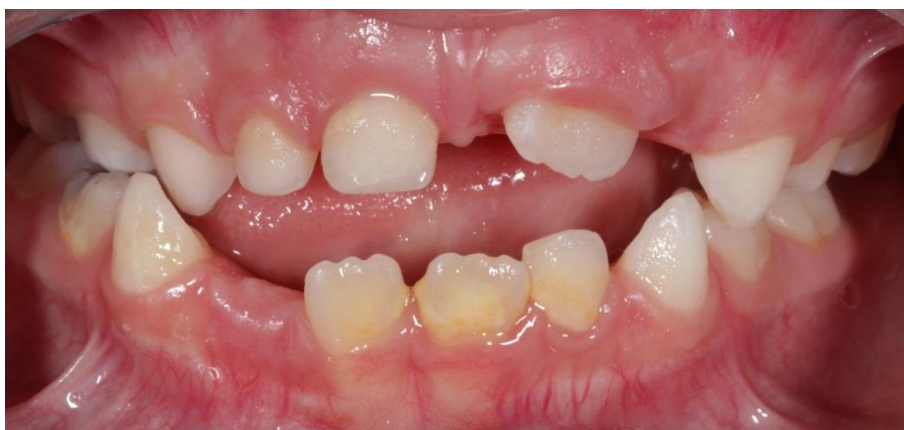К врачу-стоматологу обратились родители с жалобами на разрушение зубов у девочки 11 лет. Ребёнок практически здоров, спортсменка.

Объективно: лицо симметрично, СОПР бледно-розового цвета. Зубы покрыты обильным мягким налётом, ГИ Пахомова - 4, РНР-5, РМА-35%. В пришеечных областях верхних центральных резцов очаги деминерализации эмали, пигментированные пятна. Повреждения эмали нет.

Задания:

1. Опишите клиническую картину.
2. Поставьте предварительный диагноз.
3. С какими заболеваниями необходимо дифференцировать данное состояние.
4. Какие дополнительные методы исследования необходимо провести для подтверждения диагноза.
5. Поставьте окончательный диагноз.
6. Составьте индивидуальную программу реабилитации пациентки.
7. Какие профилактические мероприятия показаны пациентке.

Ситуационная задача 2.



К стоматологу обратилась мама с ребенком 6 лет для профилактического осмотра. В анамнезе частые простудные заболевания, наличие вредной привычки сосания пальцев. Дышит ртом. Имеется дизокклюзия зубов во фронтальном отделе. Родители начали обучать ребенка чистке зубов. Используется зубная щетка с размером головки 30 мм и зубная паста «Лакалут актив». Индекс гигиены по Федорову-Володкиной = 4,0.

Зубы 5.5, 5.4, 6.4, 7.4, 8.4 поражены кариесом.

Задания:

1. Определите индекс интенсивности кариеса зубов.
2. Оцените уровень гигиены полости рта.
3. Укажите ошибки, допущенные мамой в выборе средств гигиены.
4. Дайте рекомендации по выбору средств гигиены полости рта.
5. Назначьте консультацию специалистов.

Ситуационная задача 3.

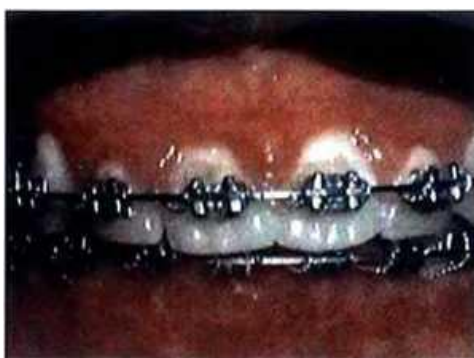В клинику терапевтической стоматологии обратилась больная К., 15 лет, с жалобами на кратковременные боли в 17 зубе при приеме пищи. Пять дней назад 17 зуб был лечен по поводу среднего кариеса, пломба выполнена из материала «Филтек», прокладка из стеклоиономерного цемента «Витребонд».

Объективно: на жевательной поверхности 17 зуба пломба. Перкуссия 17 безболезненна.

Задания:

1. Каковы причины жалоб пациентки?
2. Перечислите, врачебные ошибки, которые могли привести к данной клинической ситуации.
3. Какие дополнительные методы обследования необходимо провести?
4. Какой класс кариозной полости по Блэку?
5. Тактика врача в этой ситуации.

Ситуационная задача 4.



Пациенту А. 16 лет. Находится на лечении у ортодонта с применением брекет-системы. При осмотре: визуально выявляется мягкий зубной налет в области фиксации брекетов, пришеечной области, межзубных промежутках. После удаления зубного налета на зубах 1.1, 1.2, 1.3, 2.1, 2.2, 2.3 в пришеечной области обнаружены меловидные пятна с шероховатой поверхностью, блеск эмали в области очагов поражения отсутствует.

Десневые сосочки и маргинальная десна гиперемированы, отечны. Индекс РМА = 37%. Пациент чистит зубы 2 раза в день зубной щеткой с ровной подстрижкой щетины и фторидсодержащей зубной пастой.

Задания:

1. Назовите заболевание твердых тканей зубов, которому соответствует данная клиническая картина.
2. Оцените степень воспаления десны.
3. Назовите факторы, которые привели к патологии твердых тканей зубов и тканей пародонта.
4. Подберите средства ухода за полостью рта данному пациенту.
5. Укажите периодичность проведения профессиональной гигиены данному пациенту. Разработайте программу реабилитации данному пациенту.

Ситуационная задача 5.

В клинику детской стоматологии обратился больной К., 14 лет, с жалобами на кратковременные боли в зубе 3.7 при приеме пищи. Боли появились 2 месяца назад. При объективном осмотре на апроксимально-дистальной поверхности зуба 3.7 глубокая кариозная полость. Зондирование болезненно по дну и стенкам кариозной полости, перкуссия безболезненна.

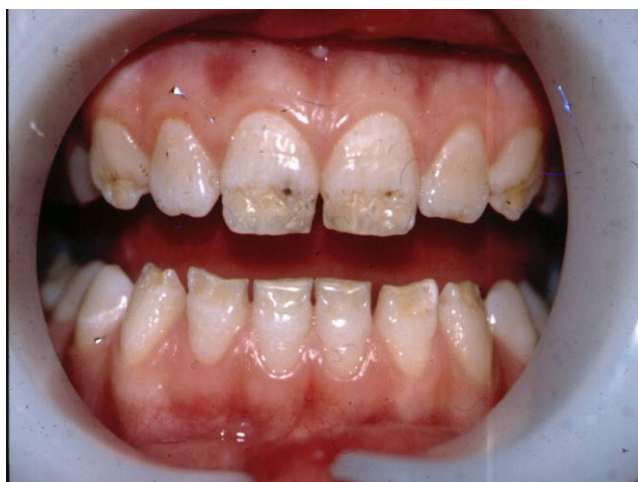Задания:

1. Поставьте диагноз.

2. Какой класс кариозной полости по Блэку?
3. Назовите дополнительные методы обследования, которые нужно провести для уточнения диагноза.
4. Проведите дифференциальную диагностику.
5. Назовите этапы лечения.
6. Составьте план профилактических мероприятий.

Тема 3.

Особенности течения и лечения некариозных поражений зубов у детей. Ситуационная задача 1.



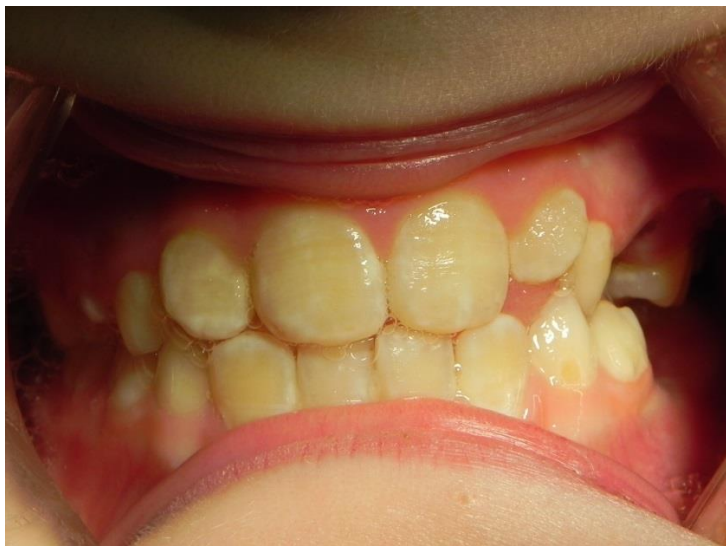Пациент Д. 17 лет жалуется на наличие косметического дефекта эмали в области фронтальных зубов верхней и нижней челюсти. Изменения структуры зубов отмечаются с момента их прорезывания, (см. фото).

Задания:

1. Назовите поражение твердых тканей зубов, к которому относится данная патология.
2. С чем связана особенность локализации поражения твердых тканей?
3. Укажите данные анамнеза, необходимые для уточнения диагноза.
4. С нарушением деятельности каких клеток связано развитие данного поражения эмали?
5. Расскажите о методах диагностики, применяемых для постановки окончательного диагноза. Как осуществляется диспансеризация и реабилитация пациентов с данной патологией.

Ситуационная задача 2.

Пациент К. 10 лет обратился к стоматологу с жалобами на наличие пятен на зубах. При осмотре: множественные меловидные пятна на всех поверхностях зубов, в области пятен эмаль гладкая. Из анамнеза выяснено, что подобные изменения зубов имеются у одноклассников и друзей. Родился и проживает в Московской области, содержание фторида в питьевой воде 1,5 мг/л.

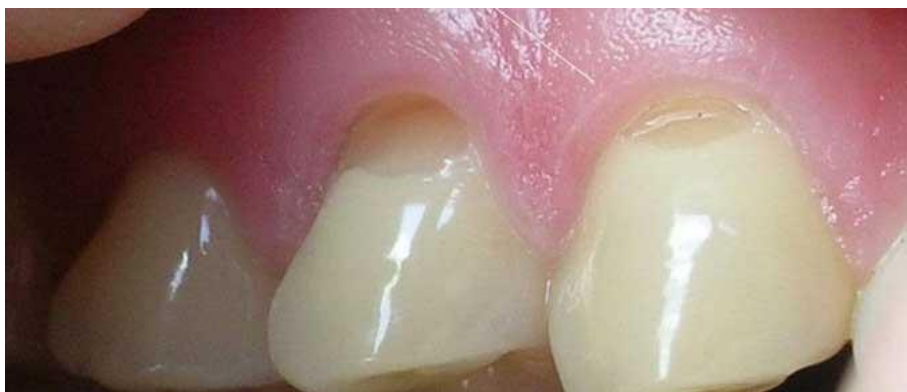

Задания:

1. Назовите заболевание, которому соответствует данная клиническая картина.
2. Назовите причину развития данного заболевания.
3. Назовите основные дифференциально-диагностические признаки данного заболевания. Как осуществляется диспансеризация и реабилитация пациентов с данной патологией.
4. Назовите известные вам классификации данного заболевания.
5. Подберите зубные пасты, которые может использовать данный пациент.
6. Как проводить профилактику данного заболевания.

Ситуационная задача 3.

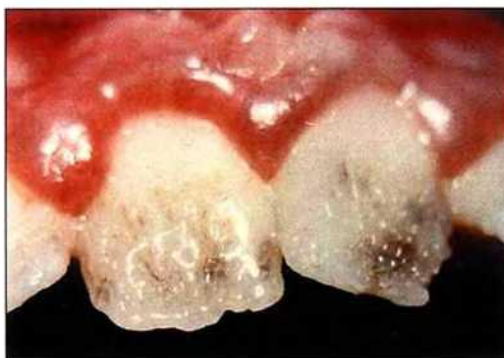К стоматологу обратился пациент С. 13 лет с жалобами на наличие дефектов твердых тканей верхних зубов, которые видны при улыбке. Беспокоят кратковременные боли при приеме кислой и сладкой пищи, чистке зубов. Пациент практически здоров. Из анамнеза установлено, что пациент чистит зубы 2 раза в день, совершая зубной щеткой горизонтальные и вертикальные движения, использует жесткую зубную щетку, пасты для курильщиков и периодически чистит зубы зубным порошком, так как курит в течение длительного времени. При осмотре на зубах 1.3, 1.4 в пришеечной области имеются дефекты твердых тканей клиновидной формы, болезненная реакция на температурные раздражители и при зондировании.



Задания:

1. Назовите заболевание, соответствующее данной клинической картине.
2. Определите, к какой группе стоматологических заболеваний относится данная патология.
3. Назовите местные факторы, способствующие развитию патологии твердых тканей зубов у данного пациента.
4. Укажите периодичность использования высокоабразивных зубных паст у лиц, склонных к образованию плотного зубного налета.
5. Дайте рекомендации по выбору средств индивидуальной гигиены для пациентов с повышенной чувствительностью твердых тканей зубов. Как осуществляется диспансеризация и реабилитация пациентов с данной патологией.
6. Какова профилактика данного заболевания.

Ситуационная задача 4.



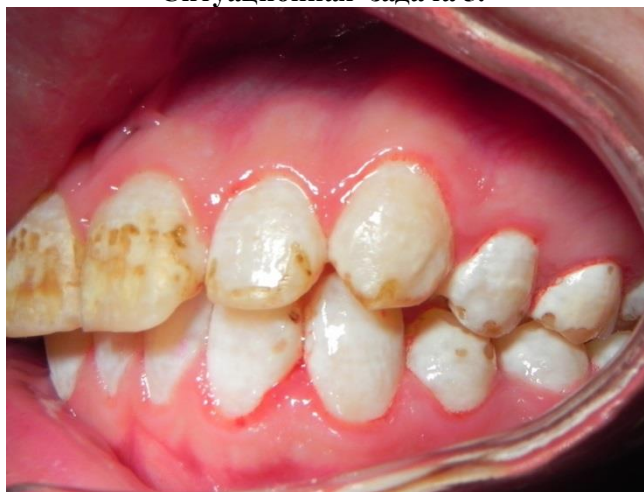Пациентка Л. 9 лет поступила в клинику с жалобами на косметический дефект, который

проявлялся на коронках всех постоянных зубов в виде ямок и бороздок. При сборе анамнеза выяснено, что зубы прорезывались с описанной выше клинической картиной, похожие зубы были у бабушки по материнской линии.

Задания:

1. Объясните причину данного заболевания зубов.
2. Укажите группу некариозных поражений твердых тканей зубов, к которой относится данное заболевание.
3. Поставьте предварительный диагноз.
4. Назовите специалистов, которые могут подтвердить диагноз.
5. Укажите метод лечения для достижения косметического эффекта и сроки его проведения.

Ситуационная задача 5.



Мальчик 14 лет поступил в клинику с жалобами на измененный цвет зубов. При сборе анамнеза выяснено, что мальчик в возрасте 5-7 лет неоднократно болел ОРВИ. Местно: на разных поверхностях всех зубов имеются множественные дефекты эмали темной окраски. Зубы прорезались уже измененными.

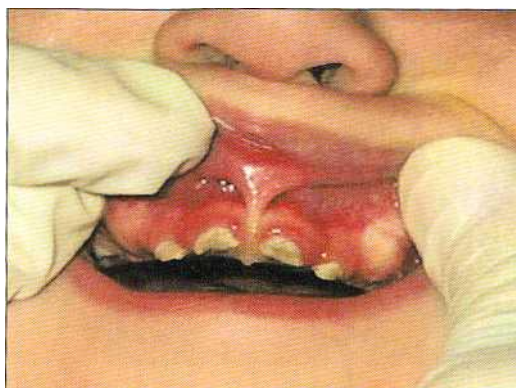Задания:

1. Укажите причину, способную вызвать такие изменения эмали зубов.
2. Назовите заболевания, с которыми следует проводить дифференциальную диагностику.
3. Назовите возрастной период воздействия неблагоприятного причинного фактора.
4. Поставьте диагноз.
5. Составьте план лечения. Как осуществляется диспансеризация и реабилитация пациентов с данной патологией.

Тема 4.

Особенности течения и лечения пульпитов временных и постоянных зубов у детей.

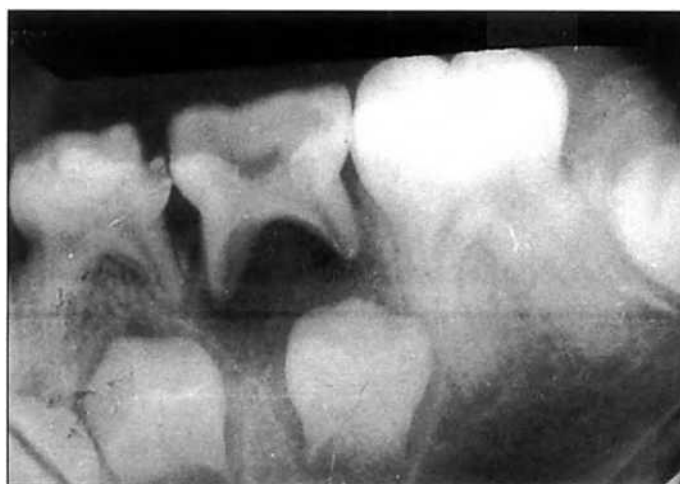Пациент У., 2 года 3 месяца. Родители обратились к стоматологу с жалобами на разрушение зубов. Из анамнеза выяснено, что ребенок с рождения находился на искусственном вскармливании, дополнительно получая из бутылочки сладкие соки и воду.



Задания:

1. Оцените состояние зубов ребенка и поставьте предварительный диагноз.
2. Назовите патогенетические факторы развития данной клинической ситуации.
3. Укажите особенности процесса разрушения зубов, которые можно выявить при осмотре данного пациента.
4. Предложите тактику лечения этих зубов. Как осуществляется диспансеризация и реабилитация пациентов с данной патологией.
5. Объясните прогноз для данной клинической ситуации.
6. Какова тактика обучения пациента основным гигиеническим мероприятиям оздоровительного характера и мероприятиям, направленным на предупреждение возникновения и (или) распространения стоматологических заболеваний, их раннюю диагностику, выявление причин и условий их возникновения и развития.

Ситуационная задача 2.



Пациент П. 8 лет жалуется на постоянные ноющие боли в зубе 7.5, усиливающиеся при приеме пищи и накусывании. В анамнезе - 6 месяцев назад в поликлинике было начато, но не завершено лечение зуба 7.5. В настоящее время при осмотре выявлено: слизистая оболочка десны вокруг зуба 7.5 гиперемирована, отечна, переходная складка сглажена, перкуссия резко болезненна. Для уточнения диагноза ребенок направлен на рентгенографию.

Задания:

1. Опишите рентгенограмму.
2. Поставьте предварительный диагноз.
3. Выберите план лечения.
4. Оцените состояние зачатка зуба 3.5 и дайте прогноз.
5. Укажите специалистов, которых следует привлечь для лечения пациента. Как осуществляется диспансеризация и реабилитация пациентов с данной патологией.
6. Какова тактика обучения пациента основным гигиеническим мероприятиям оздоровительного характера и мероприятиям, направленным на предупреждение возникновения и (или) распространения стоматологических заболеваний, их раннюю диагностику, выявление причин и условий их возникновения и развития.

Ситуационная задача 3.

Ребенок 5,5 года жалуется на боль при приеме пищи в зубе на верхней челюсти слева. Объективно: в 65 зубе - кариозная полость, локализованная в пределах плащевого дентина. После удаления размягченного дентина выявлено ее сообщение с полостью зуба. После вскрытия полости зуба произошёл спонтанный гемостаз за 1 минуту. Выберите оптимальный метод лечения в данном случае.

Задания:

1. Укажите дополнительные методы исследования для постановки диагноза.
2. Поставьте диагноз.
3. Выберите и обоснуйте метод лечения.
4. Опишите основные этапы лечения.
5. Выскажите прогноз заболевания. Как осуществляется диспансеризация и реабилитация

пациентов с данной патологией.

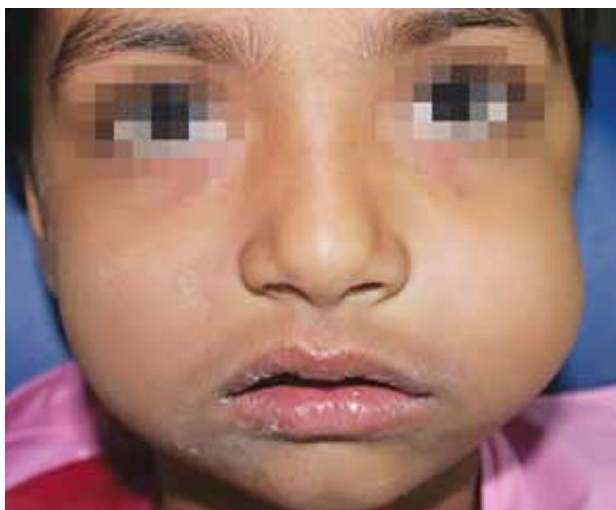Ситуационная задача 4.

Ребенку 6 лет, по поводу хронического фиброзного пульпита наложена мышьяковистая паста в 75 зуб 4 дня назад. Своевременно для дальнейшего лечения не явился. Перкуссия зуба болезненна, переходная складка не изменена.

Задания:

1. Поставьте диагноз.
2. Составьте план лечения.

Ситуационная задача 5.



Девочка, 4 года, обратилась в детскую стоматологическую поликлинику с жалобами на боли в области верхней челюсти слева, длящиеся более 2 дней, полости на верхней челюсти слева. При клиническом осмотре обнаружено глубокое кариозное поражение на жевательной поверхности зубов 6.4, 6.5. При рентгенологическом исследовании периапикальной патологии не выявлено.

Выбран метод лечения витальная экстирпация.

Процедура пульпэктомии была начата после проведения местной анестезии. Подготовлена полость доступа и определена рабочая длина.

Проводилось периодическое орошение каналов 3% NaOCl во время биомеханической обработки корневых каналов.

Во время лечения на левой стороне лица внезапно появился спонтанный внеротовой отек, который постепенно увеличивался, распространяясь от левого подглазничного края к углу нижней челюсти, и пациентка стала жаловаться на сильную боль.

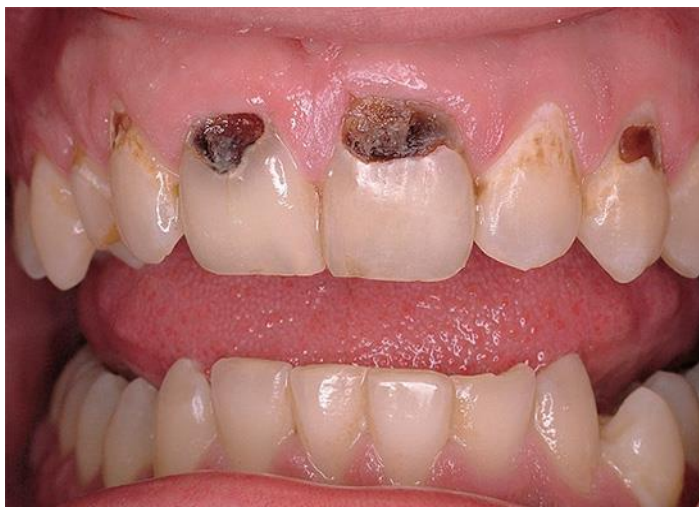При пальпации припухлость мягкая, разлитая. При пальпации периорбитальной припухлости ощущалась крепитация, открывание рта не ограничено.

Задания:

1. Какое осложнение произошло во время лечения?
2. Какую ошибку допустил врач во время лечения?
3. Тактика ведения данного состояния.
4. Профилактика данного осложнения.

Тема 5.

Особенности течения и лечения периодонтитов временных и постоянных зубов у детей. Ситуационная задача 1.



У пациента А. 16 лет на вестибулярной поверхности 1.1 зуба глубокая кариозная полость, заполненная размягченным дентином. При зондировании определяется болезненность по всему дну.

Задания:

1. Поставьте предварительный диагноз.
2. Проведите дифференциальную диагностику.
3. Укажите препараты, применяемые в качестве лечебной прокладки.
4. Объясните механизм действия лечебной прокладки.
5. Предложите пломбировочные материалы для данной клинической ситуации. Как осуществляется диспансеризация и реабилитация пациентов с данной патологией.

Ситуационная задача 2.

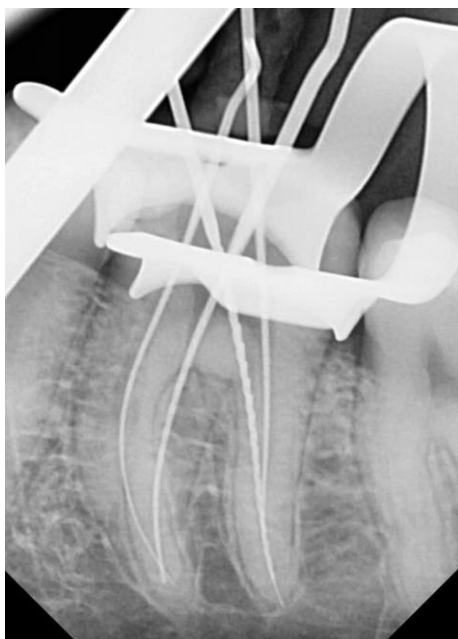

Рис.1

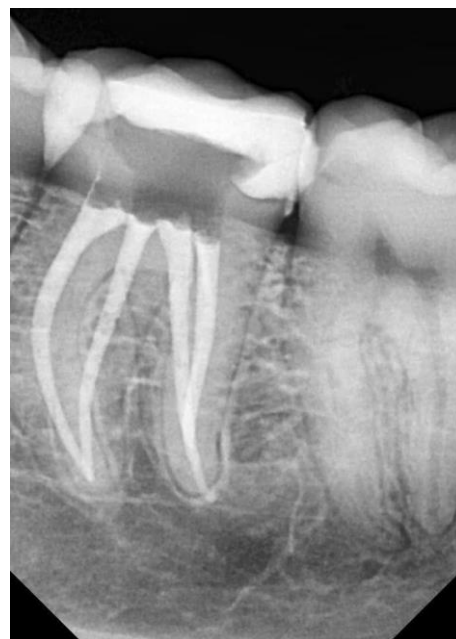


Рис.2

На рентгенограммах представлены этапы эндодонтического лечения.

На рентгенограмме 1 виден моляр нижней челюсти с введенными в корневые каналы эндодонтическими инструментами.

На рентгенограмме 2 виден моляр нижней челюсти после пломбирования корневых каналов

гуттаперчевыми штифтами методом латеральной конденсации.

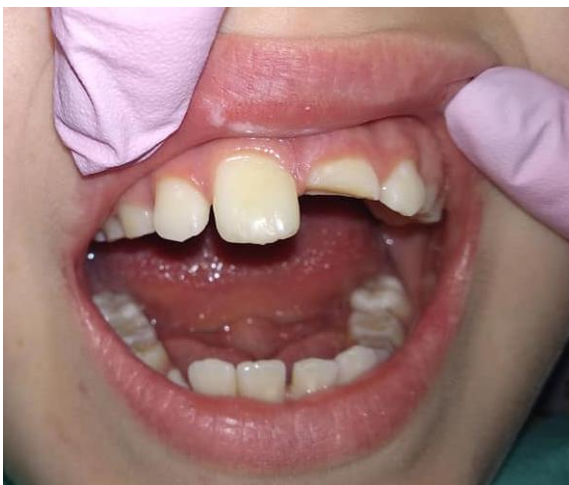Задания:

1. Цель выполнения рентгеновского снимка - 1 (рис. 1).
2. Расскажите о методах определения длины корневого канала.
3. Цель определения длины корневого канала.
4. Укажите ошибки и осложнения, которые предупреждает формирование апикального уступа.
5. Укажите количество рентгенограмм, выполняемых по стандартам эндодонтического лечения, их назначение.

Ситуационная задача 3.

Ребенок 8 лет упал на уроке физкультуры и сломал зуб. Обратился к стоматологу через 2 часа после травмы. Жалуется на боль при приеме горячей и холодной пищи.

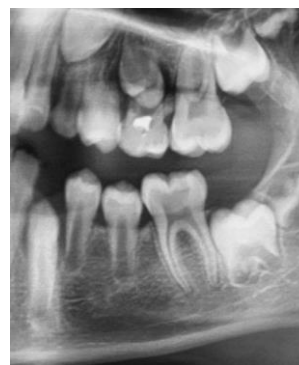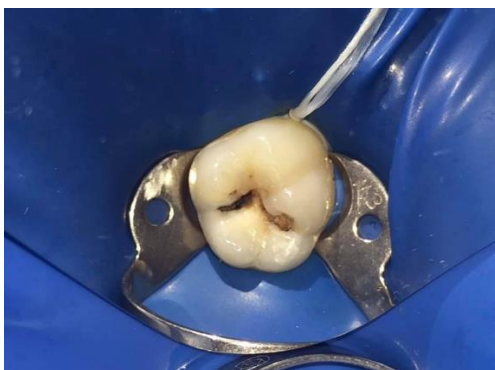Местно: Зуб 2.1 имеет горизонтальный отлом на 2/3 коронки, при зондировании линии отлома выявлено сообщение с полостью зуба, пульпа кровоточит и болезненна. Слизистая оболочка в области зуба 2.1 не изменена, перкуссия болезненная.



Задания:

1. Укажите дополнительные методы исследования для постановки диагноза.
2. Поставьте диагноз.
3. Выберите и обоснуйте метод лечения.
4. Опишите основные этапы лечения.
5. Выскажите прогноз заболевания. Как осуществляется диспансеризация и реабилитация пациентов с данной патологией.

Ситуационная задача 4.



Пациент, 11 лет, обратился с целью санации. Жалоб не предъявляет.

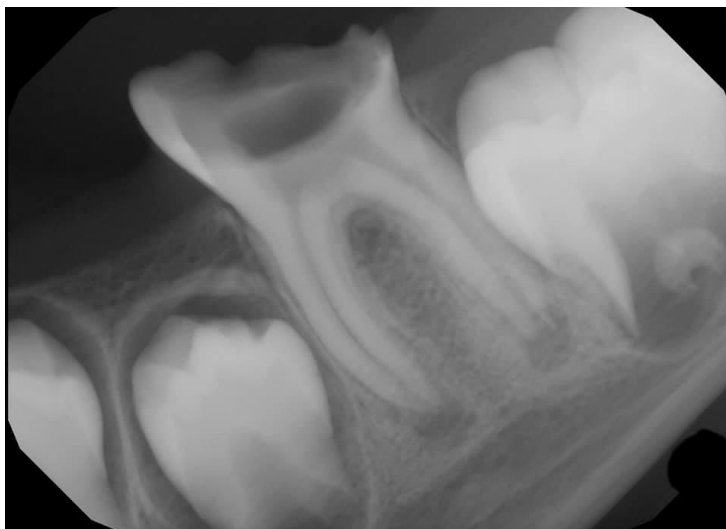
Данные объективного осмотра: лицо симметричное, кожа чистая, открывание рта в полном объеме, пальпация ВНЧС безболезненная, лимфатические узлы не пальпируются, слизистая оболочка полости рта розовая, влажная, без патологических образований. Холодовой тест

положительный. Перкуссия зуба 4.6 безболезненная.
На внутриротовой фотографии и рентгенограмме состояние зуба 4.6 до лечения.

Задания:

1. Поставьте предварительный диагноз.
2. Выберите метод лечения.
3. Опишите этапы лечения.

Ситуационная задача 5.



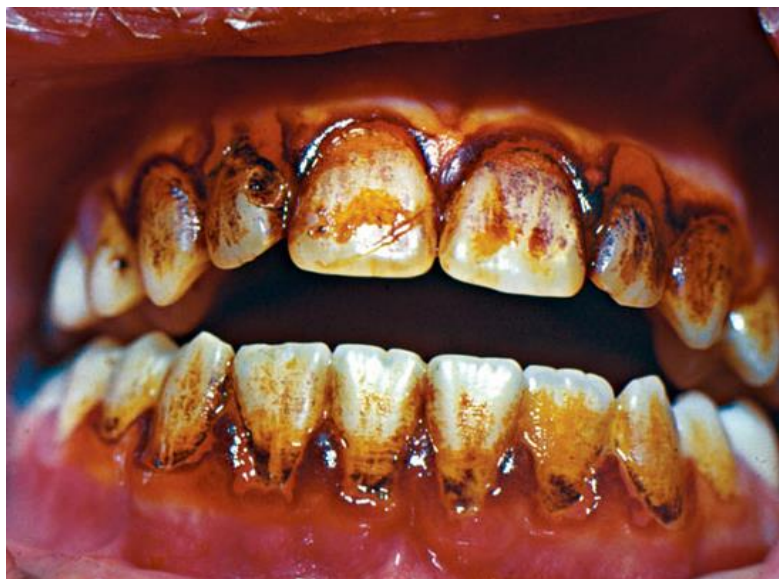Представлена рентгенограмма зуба 3.6 пациентки М. 10 лет, обратившейся в клинику с жалобами на сильные боли, возникающие при накусывании на зуб, появление чувства «выросшего зуба».

Задания:

1. Опишите представленную рентгенограмму.
2. Поставьте диагноз.
3. Составьте план лечения.
4. Расскажите о пломбировочных материалах, которые будут использованы для лечения.
5. Как осуществляется диспансеризация пациентов с данной патологией.

Тема 6.

**Особенности течения и лечения заболеваний пародонта у детей
Ситуационная задача 1.**



У подростка С. 13 лет жалобы на кровоточивость десен во время чистки зубов и при откусывании

жесткой пищи. При осмотре выявлена отечность и гиперемия десневого края у передних зубов верхней и нижней челюсти, отложение мягкого налета на зубах.

Задания:

1. Оцените результаты проведенного метода исследования (см. фото).
2. Поставьте диагноз.
3. Составьте план обследования.
4. Проведите дифференциальную диагностику.
5. Составьте план лечения.
6. Проведите профилактику данного заболевания

Ситуационная задача 2.

Ребенок 13 лет жалуется на ноющие боли в области верхних премоляров слева. В 24 зубе небольшая кариозная полость на дистальной поверхности, 25 зуб интактный. Зубы не чистит, жует пищу преимущественно на праве стороне. Горизонтальная перкуссия 24, 25 зубов умеренно болезненна, десна гиперемирована.

Задания

1. Обследуйте ребенка.
2. Проведите дифференциальную диагностику и сформулируйте предварительный диагноз заболевания.
3. Составьте план лечения.
4. Что привело к данному состоянию пациента.

Ответ

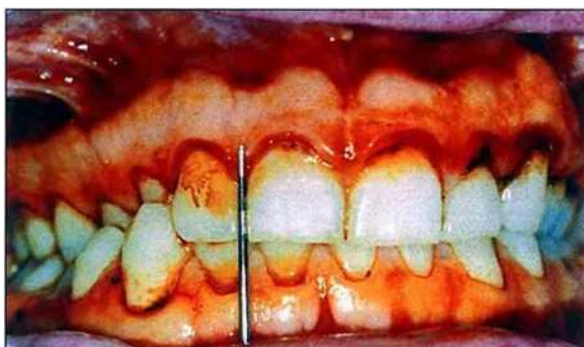1. Внутривитальная рентгенография зубов 2.4, 2.5 и снимок в прикусе зубов 2.4, 2.5. ЭОД и термопроба зуба 2.4.
2. Предварительный диагноз: K05.30 хронический локализованный пародонтит лёгкой степени тяжести в области зубов 2.4, 2.5.

Учитывая клинические и рентгенологические данные, дифференциальную диагностику следует проводить между гингивитом, пародонтитом средней степени тяжести, периодонтитом.

3. План лечения:

- лечение кариеса зуба 2.4, восстановление контактного пункта
 - коррекция и контроль гигиены рта; мотивация на постоянное соблюдение гигиенических мероприятий;
 - местная противовоспалительная терапия;
- Диспансерное наблюдение 1 раз в 3 месяца.
4. Отсутствие контактного пункта между зубами 2.4, 2.5.

Ситуационная задача 3.



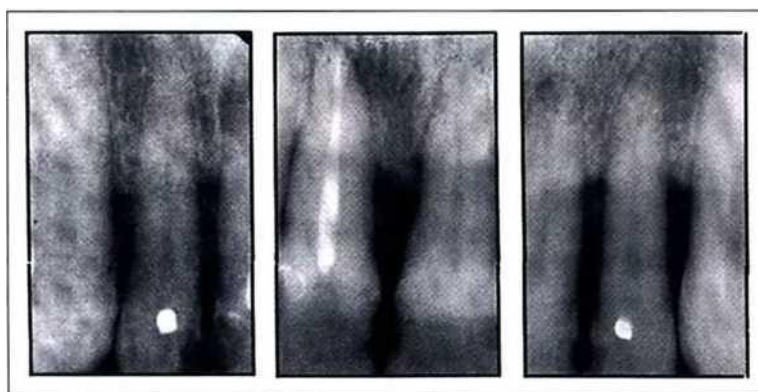
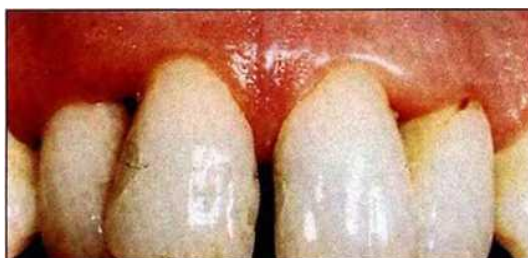Пациент Л. 17 лет обратился к стоматологу с жалобами на кровоточивость десны при чистке зубов, неприятный запах из полости рта. Считает себя больным более 5 лет, когда стал обращать внимание на появление крови во время чистки зубов. Проводились осмотры у стоматолога каждые 6 месяцев, лечение зубов по поводу кариеса. При внешнем осмотре: кожные покровы без видимых изменений. При осмотре полости рта: гигиена неудовлетворительная, слизистая оболочка губ, щек бледно-розового цвета, достаточно увлажнена, без видимых патологических изменений. В области зубов 3.2.1 | 1.2.3 карманы 3,5 мм. Десну окрасили раствором Шиллера-Писарева.

Задания:

1. Назовите группу заболеваний пародонта, к которой может относиться данная патология.
2. Назовите причину патологических изменений десны у этого пациента.
3. Определите индекс РМА в области зубов 1.3, 1.2, 1.1, 2.1, 2.2, 2.3.
4. Поставьте предварительный диагноз. Назовите метод диагностики, необходимый для уточнения диагноза.
5. Составьте план лечения.

Ситуационная задача 4.

Пациентка П. 17 лет обратилась к стоматологу с жалобами на подвижность резцов верхней челюсти, появление щели между зубами, крови во время чистки зубов и припухлость десны, которая в течение последнего года возникала трижды. Стоматолога посещает регулярно 2 раза в год: проводится лечение зубов, удаление зубного камня. Внешний осмотр: кожные покровы без видимой патологии. Осмотр полости рта: слизистая оболочка губ, щек без патологических изменений. Десневые сосочки и маргинальная десна отечны, гиперемированы, кровоточат при зондировании. Пародонтальные карманы в области 1.3, 1.2, 1.1, 2.1, 2.2, 2.3 равны 4-5 мм. Патологическая подвижность 2.1, 1.2 соответствует I степени.



Задания:

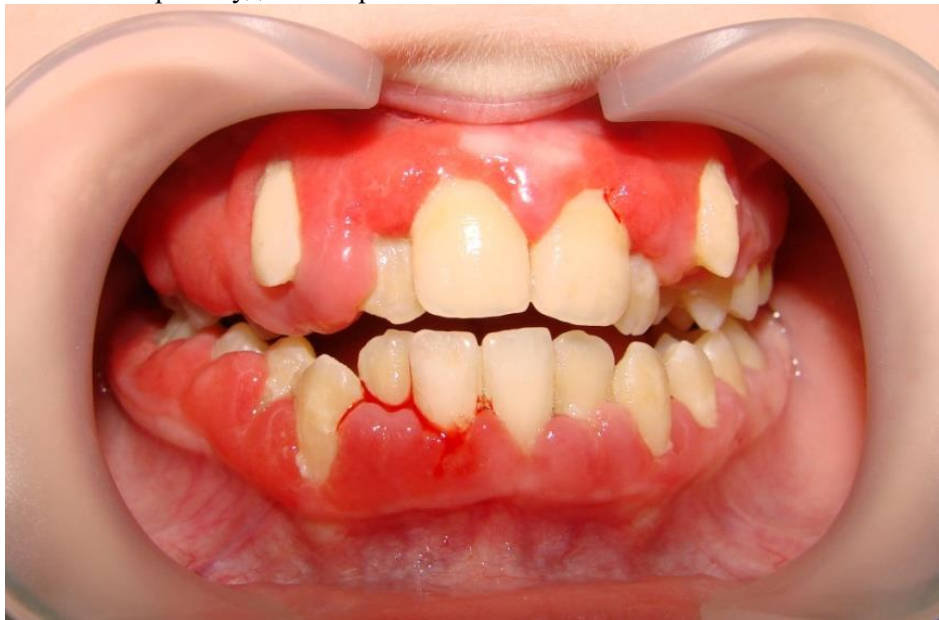1. Опишите рентгенограмму в области центральных резцов верхней челюсти.
2. Проведите расчет пародонтального индекса (ПИ по Расселу) с учетом данных рентгенологического исследования.
3. Проведите дифференциальную диагностику и сформулируйте предварительный диагноз заболевания.
4. Составьте план дополнительного обследования.
5. Составьте план лечения согласно Клиническим рекомендациям.
 1. План дополнительного обследования:
 - общий клинический анализ крови;
 - биохимический анализ крови на содержание глюкозы;
 - анализ крови на ВИЧ-инфекцию;
 - заключение врача терапевта общего профиля о перенесенных и сопутствующих заболеваниях.
 2. План лечения:
 - коррекция и контроль гигиены рта, профессиональная гигиена полости рта;
 - местная противовоспалительная терапия;
 - шинирование 1.3, 1.2, 1.1, 2.1, 2.2, 2.3;

- избирательное пришлифовывание зубов верхней и нижней челюстей;
- поддерживающая терапия 1 раз в 3 месяца.

Ситуационная задача 5.

В клинику обратился пациент С., 13 лет, с жалобами на разрастание десны. Боль и кровоточивость при приеме пищи, чистке зубов.

Объективно: гипертрофия десневого края в области зубов верхней и нижней челюсти, скученность зубов. Гигиена полости рта неудовлетворительная.



Задание:

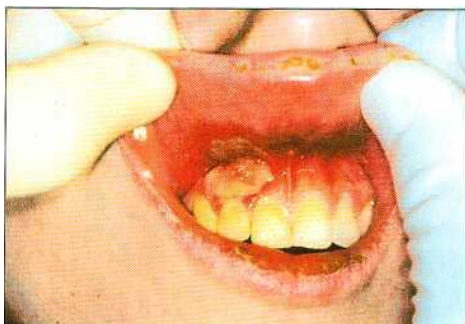1. Поставьте предварительный диагноз.
2. Назовите дополнительные методы обследования, которые необходимо провести.
3. Назовите возможные причины развития данной патологии у данного пациента.
4. Составьте план лечения пациента согласно Клиническим рекомендациям.

Тема 7.

Заболевания слизистой оболочки полости рта у детей.

Ситуационная задача 1.

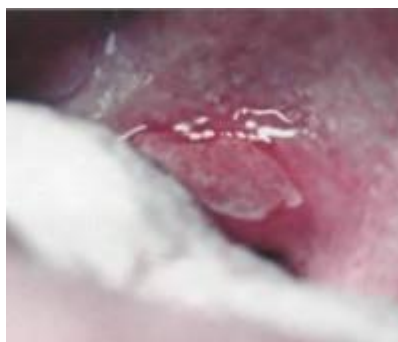Пациент Н. 13 лет направлен на консультацию в клинику. После лечения зуба у стоматолога жалуется на сильную болезненность мягких тканей губы на стороне леченого зуба. Во время лечения появилось жжение слизистой оболочки верхней губы после наложения ватного валика. При осмотре: регионарные лимфатические узлы не пальпируются. На слизистой оболочке верхней губы, переходной складки, десны соответственно зубам 1.1, 1.2, 1.3 имеется гезко болезненная язва с коагуляционной пленкой, мягкая при пальпации.



Задания:

1. Укажите групповую принадлежность данного заболевания.
2. Поставьте предварительный диагноз.
3. Назовите возможные причины развития данной патологии.
4. Проведите дифференциальную диагностику.
5. Составьте план лечебных и профилактических мероприятий.

Ситуационная задача 2.

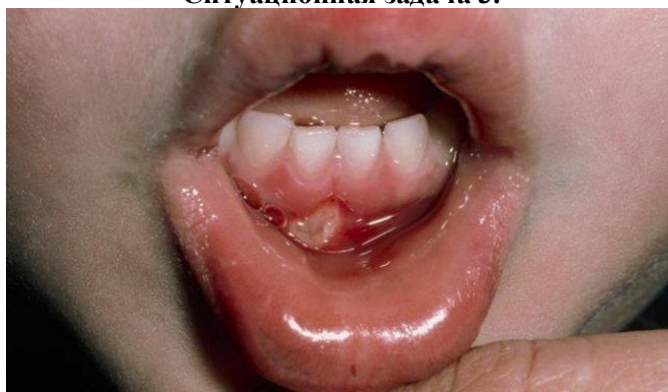

У ребенка 4-х недель, находящегося на искусственном вскармливании, мать заметила на небе «язву». Из анамнеза выяснено, что ребенок родился недоношенным, плохо прибавляет в весе. На границе твердого и мягкого неба округлая эрозия размером около 1,2 см в диаметре.

Задания:

1. Поставьте диагноз.
2. Назовите возможные причины развития данной патологии.
3. Составьте план лечения.
4. Опишите профилактические мероприятия при данном заболевании.

Ситуационная задача 3.

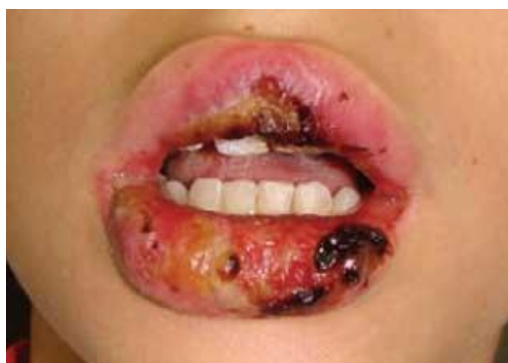

У девочки 5 лет в течение 1,5 лет каждые 2-3 месяца появляются единичные "язвочки" в разных участках слизистой оболочки рта.

Задания:

1. Поставьте диагноз.
2. К каким специалистам должен быть направлен ребёнок.
3. Назначьте местное лечение для обработки слизистой оболочки полости рта.

Ситуационная задача 4.



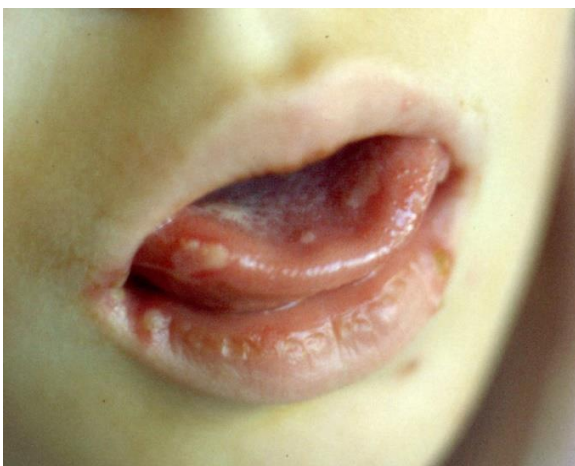Ребенок 9-ти лет три дня назад почувствовал недомогание, температура 38,1-39,2°C, состояние ухудшилось, он не ест, говорит с трудом. На коже лица, рук, туловища несколько пузырей от 0,5

до 2 см в диаметре, губы отечны, покрыты толстой кровяной коркой. Отечны веки, слизистая оболочка глаз воспалена, видны и кровяные корочки в носу, слизистая оболочка рта эрозирована, почти на всем протяжении покрыта обрывками пузырей и фибринозными обширными налетами.

Задания:

1. Поставьте диагноз.
2. Назначьте местное лечение для обработки слизистой оболочки полости рта.
3. В каком медицинском учреждении должно проводиться дальнейшее лечение ребенка?

Ситуационная задача 5.



Больной 12 лет, жалуется на повышение температуры тела до 38С, слабость, недомогание, головную боль. Болен 3 день. На третий день заболевания на слизистой оболочке щек, губ, языка, появились эрозии, болезненные при разговоре, глотании. Усилилось слюноотделение, изо рта появился запах. При осмотре больного выявлена кровоточивость и гиперемия десен, на слизистой оболочке щек, губ, языка афты в количестве 10. Увеличены и болезненны поднижнечелюстные лимфатические узлы.

Задания:

1. Поставьте предварительный диагноз
2. Назначьте лечение.
3. Как осуществляется диспансеризация и реабилитация пациентов с данной патологией, профилактика рецидивов.

Тема 8.

Изменения слизистой оболочки полости рта у детей при соматических заболеваниях.

Хейлиты и глосситы у детей.

Ситуационная задача 1.

У ребенка 5 лет врожденный порок сердца. Недостаточность крово-обращения III степени, его готовят к операции на сердце. При обследовании выявлено безболезненное изъязвление десны в области кариозного 84 зуба и интактного 85 зуба с вестибулярной стороны. Окружающая слизистая оболочка не гиперемирована.

Задания:

1. Поставьте диагноз.
2. Какова роль стоматолога в комплексном лечении больного.

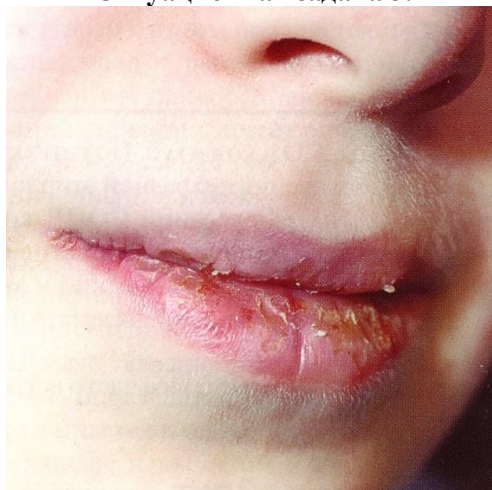
Ситуационная задача 2.

Ребенок 6 лет, по поводу хронического бронхита получал ампициллин в течение 10 дней. Температура тела нормальная с 4-го дня приема антибиотика, но ребенок вялый, бледный. Мать заметила во рту беловатый налет и обратилась к стоматологу. При осмотре выявлен множественный кариес, на слизистой щек, неба, на спинке языка беловато-желтый рыхлый налет, частично снимающийся при поскабливании. Пальпация слизистой рта - болезненная.

Задания:

1. Поставьте диагноз.
2. Составьте план лечения.
3. Будете ли Вы в настоящее время лечить и удалять зубы?

Ситуационная задача 3.

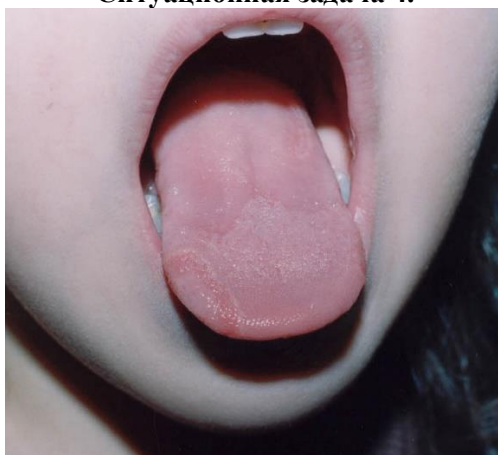


На прием к стоматологу обратился ребенок 14 лет с жалобами на сухость и жжение губ. Из анамнеза: болен несколько месяцев. Аллергические реакции отрицает. Внешний осмотр: кожные покровы чистые. Красная кайма губ от линии смыкания до ее середины покрыта серыми прозрачными чешуйками, которые плотно прикреплены в центре и отстают по краям. При попытке снять чешуйки обнажается сухая ярко-красная поверхность.

Задания:

1. Составьте план обследования пациента.
2. Сформулируйте диагноз.
3. Составьте план лечения.

Ситуационная задача 4.

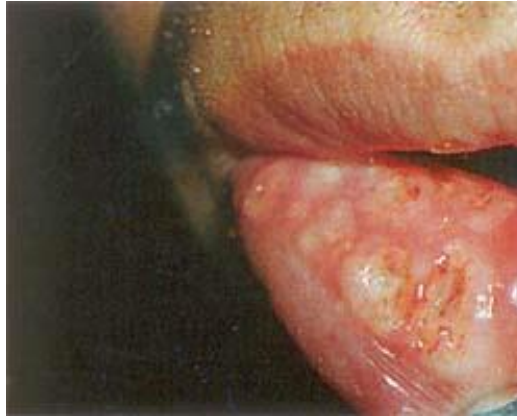

Ребенку 4 года. Мать заметила на языке пятна красного цвета. На боль ребенок не жалуется. Из анамнеза: страдает экссудативным диатезом с рождения. При внешнем осмотре отмечается гиперемия и шелушение кожи щек. В полости рта: на дорсальной и боковых поверхностях языка несколько участков неправильной формы ярко-розового цвета, окруженных белым ободком.

Задания:

1. Составьте план обследования пациента.
2. Поставьте диагноз.
3. Составьте план лечения.

Ситуационная задача 5.



Ребенку 9 лет. Мать жалуется на увеличение нижней губы у ребенка, образование гнойных корок, болезненность при приеме пищи и разговоре.

Из анамнеза: со слов мамы в течение последних двух лет она наблюдала на нижней губе ребенка капельки слюны в виде росы. К врачу не обращались. В последнее 3-4 дня губа «припухла», появились гнойные корки. У ребенка вредная привычка – сосет верхнюю губу. Внешний осмотр: нижняя губа отечна, покрыта толстыми желтыми корками, из под которых выделяется гнойный экссудат. Нижняя губа как бы вывернута наружу. Отмечается поднижнечелюстной лимфаденит. В полости рта: слизистая оболочка полости рта без элементов поражения, хронический простой генерализованный маргинальный гингивит, мезиальный прикус, КПУЗ+кпуз=4+8 (К=4, к=4), ОНЧ-S=2,8.

Задания:

1. Составьте план обследования пациента.
2. Поставьте диагноз.
3. Составьте план лечения.

Тема 9.

Обезболивание и реанимация в детской хирургической стоматологии.

Удаление временных и постоянных зубов у детей.

Ситуационная задача 1

На прием к стоматологу-хирургу обратился пациент К., 17 лет, с жалобами на эстетический недостаток — вестибулярное положение зуба 1.3 — и с просьбой удалить данный зуб. При проведении осмотра врач констатировал следующее: у пациента дистальный прикус, все зубы интактны, отмечается скученность резцов на верхней и нижней челюстях.

Задания:

1. Какой должна быть тактика стоматолога-хирурга в данной клинической ситуации?
2. Какова тактика обучения пациента основным гигиеническим мероприятиям оздоровительного характера и мероприятиям, направленным на предупреждение возникновения и (или) распространения стоматологических заболеваний, их раннюю диагностику, выявление причин и условий их возникновения и развития.

Ситуационная задача 2

У Вас на приеме ребенок, 8 лет. Резко возбужден, боится инъекции. Ему необходимо удалить 74 зуб по поводу хронического перидонтита, который лечению не подлежит.

Задания:

1. Какое обезболивание Вы используете для данного вмешательства?
2. Какова тактика обучения пациента основным гигиеническим мероприятиям оздоровительного характера и мероприятиям, направленным на предупреждение возникновения и (или) распространения стоматологических заболеваний, их раннюю диагностику, выявление причин и условий их возникновения и развития.

Ситуационная задача 3

На прием к стоматологу-хирургу обратился пациент Г., 16 лет, по поводу удаления зуба 4.6. Объективно: конфигурация лица не изменена, кожные покровы физиологической окраски, регионарные лимфатические узлы не пальпируются. При осмотре полости рта: слизистая оболочка альвеолярного отростка в области зуба 4.6 физиологической окраски. Коронка зуба 4.6 разрушена до уровня десны. Зондирование и перкуссия зуба 4.6 отрицательные. По данным лучевых методов

исследования (дентальной рентгенограммы) корневые каналы зуба 4.6 запломбированы, апикальные отверстия obturированы. В периапикальных тканях в области дистального и медиального корней определяется округлый очаг деструкции костной ткани (0,3 × 0,4 см) с четкими ровными контурами.

Задания:

1. По поводу какого диагноза будет производиться операция удаления зуба 4.6?
2. Каково правильное положение стоматолога-хирурга относительно пациента при выполнении операции удаления зуба 4.6 в соответствии с данными эргономики?
3. Какими инструментами может быть выполнена операция удаления зуба 4.6 в указанной клинической ситуации?

Ситуационная задача 4

У ребенка 14 лет при удалении зуба 16 произошел отлом коронки коронковой части зуба. Местно: слизистая оболочка в области удаляемого зуба без особенностей. Корни не разъедены.

Задания:

1. Какие инструменты необходимы, чтобы закончить удаление?
2. Какими вспомогательными методами можно воспользоваться в данной ситуации?

Ситуационная задача 5

Ребенку 11 лет предстоит удаление зуба 54. Во время проведения анестезии у него появилась слабость, головокружение, потемнение в глазах. Пульс учащен и слабый.

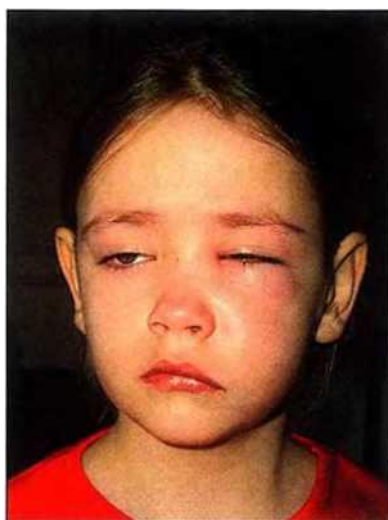Задания:

1. Поставьте диагноз.
2. Определите причины подобного состояния.
3. Опишите действия врача в данной ситуации.

Тема 10.

Клиника и лечение воспалительных заболеваний челюстно-лицевой области у детей.

Ситуационная задача 1



Ребенок К., 8 лет. Жалобы на боль в области верхней челюсти слева.

Боль появилась 4 дня назад, накануне обращения появилась припухлость щечной области слева. Лечилась домашними средствами. Применяла анальгин, аспирин, прикладывала грелку к щечной области слева.

При осмотре - состояние средней тяжести, температура тела - 37,8 градусов.

Конфигурация лица изменена за счет припухлости мягких тканей левой щечной и подглазничной областей. Кожа над припухлостью несколько гиперемирована. При пальпации - припухлость мягкая, безболезненная.

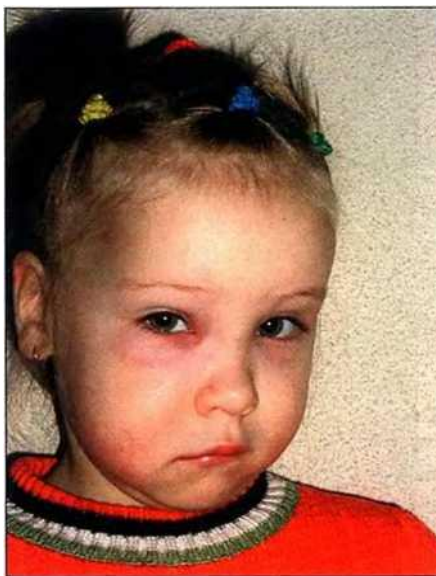В полости рта - коронка зуба 6.4 разрушена, зуб ранее лечен по поводу осложненного кариеса, подвижен, перкуссия зуба болезненна. Соседние зубы 6.3 и 6.5 неподвижны, интактны, при перкуссии безболезненны. С вестибулярной стороны соответственно зубу 6.4 слизистая оболочка переходной складки отечна, гиперемирована, болезненна при пальпации, определяется

флюктуация. С небной стороны слизистая оболочка альвеолярного отростка без патологических изменений.

Задания:

1. Поставьте предварительный диагноз.
2. Проведите дополнительные методы исследования с указанием ожидаемых результатов.
3. Проведите дифференциальную диагностику.
4. Составьте план лечения, диспансеризации и реабилитации ребенка.
5. Укажите место лечения. Каков порядок выдачи листка нетрудоспособности по уходу за больным ребенком.

Ситуационная задача 2



Ребенок Ц, 3,5 года. Жалобы на боли в области верхней челюсти справа, наличие припухлости щечной и подглазничной областей, которые появились утром предыдущего до обращения в клинику дня. К вечеру самочувствие ребенка ухудшилось, девочка жаловалась на головную боль, озноб. Температура тела повысилась до 38,5 градусов, припухлость щечной и подглазничной областей увеличилась в размере.

При осмотре определяется припухлость щечной и подглазничной областей. Кожа над припухлостью напряжена, несколько гиперемирована, в складку не собирается.

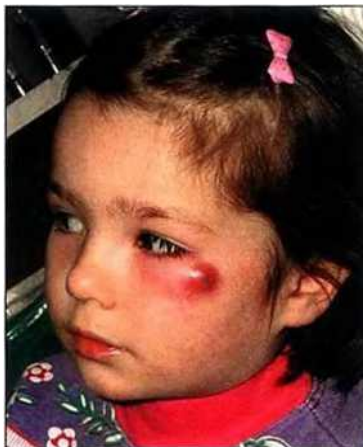В полости рта - коронка зуба 5.4 разрушена, зуб ранее лечен, подвижен. Перкуссия зуба болезненна. Соседние зубы 5.3 и зуб 5.5 интактны, однако подвижны.

С вестибулярной стороны соответственно зубу 5.4 и зубу 5.5 слизистая оболочка отечна, гиперемирована, отек и гиперемия слизистой оболочки определяются также с небной стороны соответственно зубам 5.4 и 5.5.

Задания:

1. Поставьте предварительный диагноз.
2. Укажите дополнительные методы исследования с указанием ожидаемых результатов.
3. Проведите дифференциальную диагностику.
4. Составьте план лечения, диспансеризации и реабилитации ребенка.
5. Подберите эффективный и безопасный антибактериальный препарат для лечения данного пациента.
6. Укажите место лечения. Каков порядок выдачи листка нетрудоспособности по уходу за больным ребенком.

Ситуационная задача 3



Ребенок А. 6 лет. Жалобы на боли и припухлость в подглазничной области слева, которые появились два дня назад, повышение температуры тела до 37,8 градусов.

Из анамнеза выяснено, что неделю назад ребенка укусило насекомое. При осмотре - в подглазничной области слева имеется ограниченная припухлость размером 1,2 x 0,8 см, кожа над припухлостью гиперемирована, при пальпации припухлость резко болезненная, плотная, с очагом размягчения в центре. В центре припухлости определяется след от укуса насекомого.

Задания:

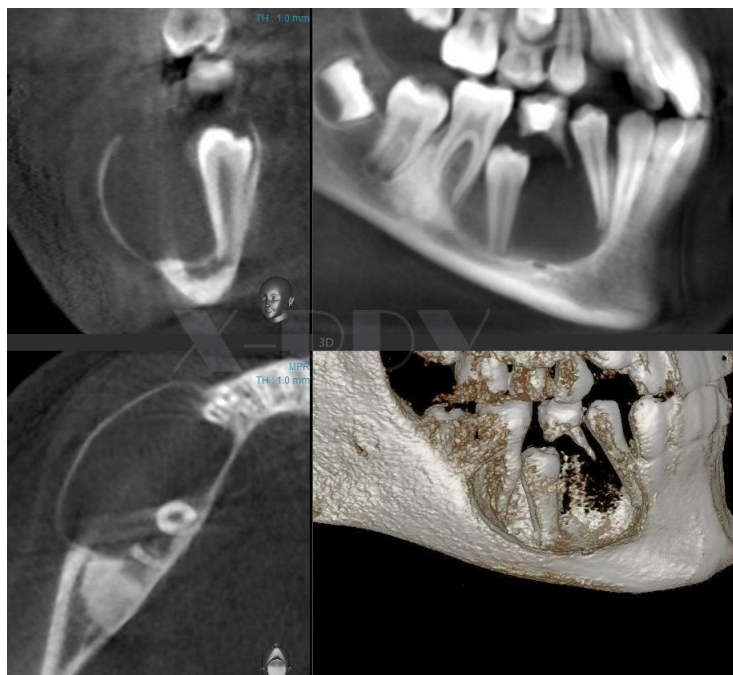
1. Поставьте предварительный диагноз.
2. Укажите дополнительные методы исследования с указанием ожидаемых результатов.
3. Проведите дифференциальную диагностику.
4. Составьте план лечения, диспансеризации и реабилитации ребенка.
5. Укажите место лечения. Каков порядок выдачи листка нетрудоспособности по уходу за больным ребенком.

Ситуационная задача 4

Больная Д. 11 лет обратилась с жалобами на появление асимметрии лица за счет припухлости щечной области справа.

При осмотре конфигурация лица изменена за счет припухлости в щечной области справа. Кожа в цвете не изменена, в складку собирается. Пальпация мягких тканей щечной и поднижнечелюстной областей справа безболезненна.

В полости рта определяется деформация альвеолярного отростка нижней челюсти справа в виде выбухания с четкими контурами округлой формы протяженностью от зуба 4.3 до зуба 4.6. Слизистая оболочка в области выбухания бледно-розового цвета. Пальпация безболезненна, однако в центре выбухания определяется участок податливости костной стенки.



Задания:

1. Какое исследование было проведено ребёнку, интерпретируйте результат исследования.
2. Поставьте предварительный диагноз.
3. Расскажите этиологию и патогенез данного заболевания.
4. Укажите вид хирургического лечения и обоснуйте его.
5. Назовите возможные осложнения во время операции и в послеоперационном периоде.
6. Как осуществляется диспансеризация и реабилитация пациентов с данной патологией.

Ситуационная задача 5

В хирургический стационар обратились родители ребенка 8 лет, по направлению из стоматологической поликлиники. Из анамнеза: неделю назад заболел 63 зуб, ранее леченный по осложненному кариесу. В поликлинику не обращались, лечились самостоятельно: анальгин, сухое тепло на место болей. Через 2 дня появился отек слизистой оболочки в области причинного зуба. Боли усилились, несколько дней назад отек увеличился и распространился на мягкие ткани щеки. Температура тела поднялась до 38⁰С.

Объективно: отек подглазничной и медиального отдела левой щечной области, верхней губы, переходящий на нижнее веко. Носогубная складка сглажена, крыло носа приподнято. Кожа обычного цвета, пальпация участка, особенно бимануальная, вызывает боль. Открывание рта свободное, переходная складка верхнего преддверия сглажена, слизистая оболочка щеки и переходной складки гиперемирована и отечна, 63 зуб запломбирован, перкуссия его болезненная.

Задания:

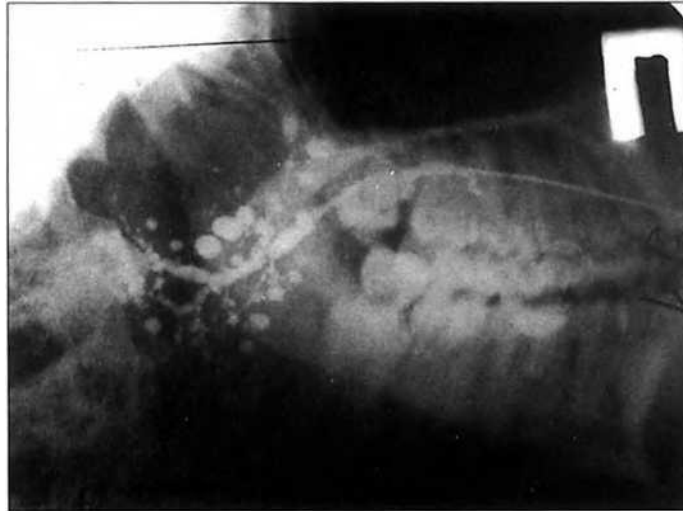
1. Поставьте предварительный диагноз.
2. Проведите дополнительные методы обследования.
3. Проведите дифференциальную диагностику патологии.
4. Назначьте лечение. Составьте план диспансеризации и реабилитации ребенка.
5. Перечислите возможные осложнения

Тема 11.

Заболевания слюнных желез у детей воспалительного генеза

Ситуационная задача 1

Ребенок Д. 11 лет предъявляет жалобы на периодически возникающие боли и припухлость в околоушно-жевательной области справа. Болен в течение 2 лет. На фоне ОРВИ появляется припухлость в правой околоушно-жевательной области. При осмотре имеется припухлость в правой околоушно-жевательной области. При пальпации определяется плотный, бугристый, болезненный инфильтрат. Со стороны полости рта: из устья протока правой околоушной слюнной железы выделяется мутный, вязкий секрет.



Задания:

1. Какое исследование было проведено пациенту, интерпретируйте данные исследования.
2. Поставьте предварительный диагноз.
3. Проведите дополнительные методы исследования с указанием ожидаемых результатов.
4. Проведите дифференциальную диагностику.
5. Составьте план лечения, диспансеризации и реабилитации ребенка.

Ситуационная задача 2

Ребенок 5 лет обратился с жалобами на появление опухолевидного образования в левой околоушно-жевательной области, умеренно болезненное при пальпации и открывании рта, недомогание.

Из анамнеза: припухлость впервые отмечена 6 месяцев назад, после лечения сухим теплом исчезла.

Объективно: температура тела 37,3°C, общее состояние удовлетворительное. В левой околоушно-жевательной области опухолевидное образование, кожа над которым не изменена, собирается в складку, пальпируется болезненный инфильтрат с относительно четкими границами, его локализация соответствует топографии околоушной слюнной железы. Из выводного протока количество отделяемого меньше, чем в симметричной железе, секрет более вязкий, в первых порциях мутный.

	П								П		
16	55	54	53	52	51	61	62	63	64	65	26
46	85	84	83	82	81	71	72	73	74	75	36
	П									С	

Задания:

1. Поставьте предварительный диагноз.
2. Составьте план обследования ребенка.
3. Назначьте лечение патологии околоушной слюнной железы.

Ситуационная задача 3

Больной К., 17 лет, обратился на прием к стоматологу с жалобами на сухость во рту, периодически появляющуюся припухлость в правой поднижнечелюстной области.

Анамнез: считает себя больным в течение 2 лет, когда впервые во время приема пищи появились приступы боли и припухлость в правой поднижнечелюстной области.

Объективно: конфигурация лица без видимых изменений, кожные покровы в цвете не изменены, рот открывает в полном объеме, слизистая оболочка полости рта бледно-розового цвета, не достаточно увлажнена, в поднижнечелюстной области справа бимануально пальпируется увеличенная, уплотненная, слабо болезненная поднижнечелюстная слюнная железа, при массировании которой слюна из протока не выделяется.

Задания:

1. Поставьте предварительный диагноз.
2. Какие дополнительные методы обследования необходимо провести?
3. Спланируйте объем хирургического вмешательства.

Ситуационная задача 4

Ребенок 12 лет поступил с жалобами на боли и припухлость в области околоушных слюнных желез, больше справа. Боли колющегося характера, усиливающиеся при приеме пищи. Отмечается сухость в полости рта, повышение температуры тела до 38-38,5 С. Из анамнеза выяснено, что около месяц назад младшая сестра перенесла эпидемический паротит. Открывание рта ограничено 3-х см, обе околоушные слюнные железы увеличены в размере, уплотнены, болезненны при пальпации. Слизистая оболочка в области слюнных протоков гиперемирована, отечна. Слюна не выделяется.

Задания:

1. Проставьте диагноз
2. Назначьте лечение. Развитие каких осложнений стоит опасаться?
3. Как осуществляется диспансеризация и реабилитация пациентов с данной патологией.

Ситуационная задача 5

В хирургический стационар обратились родители ребенка 14 лет, по направлению от педиатра. Жалобы: на болезненное увеличение поднижнечелюстной слюнной железы справа во время приема пищи (особенно, если пища кислая или соленая), а после — медленное уменьшение ее размеров. Считает себя больным в течение полугода.

Объективно: открывание рта свободное. Слизистая оболочка вокруг устья протока гиперемирована, устье расширено. Слюна прозрачная. Проток имеет вид тяжа, ткани вокруг него инфильтрированы.

Задания:

1. Поставьте диагноз.
2. Проведите дополнительные методы обследования.
3. Назначьте лечение.
4. Проведите дифференциальную диагностику.
5. Назовите этиологию и патогенез заболевания.
6. Как осуществляется диспансеризация и реабилитация пациентов с данной патологией.

Учебно-методическое и информационное обеспечение

Основная литература:

Литература	Режим доступа к электронному ресурсу
<p>Янушевич О.О., Пропедевтика стоматологических заболеваний [Электронный ресурс]: учебник / Янушевич О.О., Базилян Э.А., Чунихин А.А. [и др.] - М. : ГЭОТАР-Медиа, 2020. - 800 с. Прототип Электронное издание на основе: Пропедевтика стоматологических заболеваний : учебник / О. О. Янушевич, Э. А. Базилян, А. А. Чунихин [и др.] ; под ред. О. О. Янушевича, Э. А. Базиляна. - Москва : ГЭОТАР-Медиа, 2020. - 800 с.</p>	<p>Режим доступа к электронному ресурсу: по личному логину и паролю в электронной библиотеке: ЭБС Консультант студента http://www.studmedlib.ru/</p>
<p>Дмитриева, Л. А. Терапевтическая стоматология : национальное руководство / под ред. Л. А. Дмитриевой, Ю. М. Максимовского. - 2-е изд., перераб. и доп. - Москва : ГЭОТАР-Медиа, 2021. - 888 с. - (Серия "Национальные руководства"). - 888 с. Прототип Электронное издание на основе: Терапевтическая стоматология : национальное руководство / под ред. Л. А. Дмитриевой, Ю. М. Максимовского. - 2-е изд., перераб. и доп. - Москва : ГЭОТАР-Медиа, 2021. - 888 с.</p>	<p>Режим доступа к электронному ресурсу: по личному логину и паролю в электронной библиотеке: ЭБС Консультант студента http://www.studmedlib.ru/</p>
<p>Разумова С.Н., Пропедевтика стоматологических заболеваний [Электронный ресурс]: учебник / под ред. С.Н. Разумовой, И.Ю. Лебеденко, С.Ю. Иванова - М. : ГЭОТАР-Медиа, 2019. - 336 с. -Прототип Электронное издание на основе: Пропедевтика стоматологических заболеваний : учебник / под ред. С. Н. Разумовой, И. Ю. Лебеденко, С. Ю. Иванова. - М. : ГЭОТАР-Медиа, 2019. - 336 с.</p>	<p>Режим доступа к электронному ресурсу: по личному логину и паролю в электронной библиотеке: ЭБС Консультант студента http://www.studmedlib.ru/</p>
<p>Сохов С.Т., Обезболивание и неотложная помощь в амбулаторной стоматологической практике [Электронный ресурс]: учебное пособие / Сохов С.Т. [и др.] - М. : ГЭОТАР-Медиа, 2019. - 208 с. -Прототип Электронное издание на основе: Обезболивание и неотложная помощь в амбулаторной стоматологической практике : учебное пособие / С. Т. Сохов [и др.]. - М. : ГЭОТАР-Медиа, 2019. - 208</p>	<p>Режим доступа к электронному ресурсу: по личному логину и паролю в электронной библиотеке: ЭБС Консультант студента http://www.studmedlib.ru/</p>
<p>Дезинфекция: учебное пособие [Электронный ресурс] / В.Л. Осипова - М. : ГЭОТАР-Медиа, 2018. – Прототип Электронное издание на основе: Дезинфекция : учебное пособие / В.Л. Осипова. - М. : ГЭОТАР-Медиа, 2018. - 136 с.</p>	<p>Режим доступа к электронному ресурсу: по личному логину и паролю в электронной библиотеке: ЭБС Консультант студента http://www.studmedlib.ru/</p>
<p>Стоматологический инструментарий [Электронный ресурс] / Э.А. Базилян - М. : ГЭОТАР-Медиа, 2017. - - 168 с. Прототип Электронное издание на основе: Стоматологический инструментарий : атлас / Э. А. Базилян. - 3-е изд., стер. - М. : ГЭОТАР-Медиа, 2017. - 168 с.</p>	<p>Режим доступа к электронному ресурсу: по личному логину и паролю в электронной библиотеке: ЭБС Консультант</p>

	студента http://www.studmedlib.ru/
Дмитриева Л.А., Терапевтическая стоматология [Электронный ресурс] / под ред. Дмитриевой Л.А., Максимовского Ю.М. - М. : ГЭОТАР-Медиа, 2019. - 888 с. (Серия "Национальные руководства") – Прототип Электронное издание на основе: Терапевтическая стоматология : национальное руководство / под ред. Л. А. Дмитриевой, Ю. М. Максимовского. - 2-е изд., перераб. и доп. - М. : ГЭОТАР-Медиа, 2019. – 888с.	Режим доступа к электронному ресурсу: по личному логину и паролю в электронной библиотеке: ЭБС Консультант студента http://www.studmedlib.ru/

Дополнительная литература:

Литература	Режим доступа к электронному ресурсу
Каливрадджиян Э.С., Словарь профессиональных стоматологических терминов [Электронный ресурс] / Э.С. Каливрадджиян, Е.А. Брагин, И.П. Рыжова - М. : ГЭОТАР-Медиа, 2017. - 224 с. - Прототип Электронное издание на основе: Словарь профессиональных стоматологических терминов : учеб. пособие / Э. С. Каливрадджиян, Е. А. Брагин, И. П. Рыжова [и др.]. - 2-е изд., доп. - М. : ГЭОТАР-Медиа, 2017. - 224 с.	Режим доступа к электронному ресурсу: по личному логину и паролю в электронной библиотеке: ЭБС Консультант студента http://www.studmedlib.ru/
Пропедевтика внутренних болезней [Электронный ресурс] : учебник / Н.А. Мухин, В.С. Моисеев. - 2-е изд., доп. и перераб. - М. : ГЭОТАР-Медиа, 2017. - 848 с Прототип Электронное издание на основе: Пропедевтика внутренних болезней : учебник. - 2-е изд., доп. и перераб. / Н. А. Мухин, В. С. Моисеев. - М. : ГЭОТАР-Медиа, 2017. – 848с.	Режим доступа к электронному ресурсу: по личному логину и паролю в электронной библиотеке: ЭБС Консультант студента http://www.studmedlib.ru/

1. Электронно-библиотечные системы:

1.1. Цифровой образовательный ресурс IPRsmart : электронно-библиотечная система : сайт / ООО Компания «Ай Пи Ар Медиа». - Саратов, [2023]. – URL: <http://www.iprbookshop.ru>. – Режим доступа: для зарегистрир. пользователей. - Текст : электронный.

1.2. Образовательная платформа ЮРАЙТ : образовательный ресурс, электронная библиотека : сайт / ООО Электронное издательство «ЮРАЙТ». – Москва, [2023]. - URL: <https://urait.ru>. – Режим доступа: для зарегистрир. пользователей. - Текст : электронный.

1.3. База данных «Электронная библиотека технического ВУЗа (ЭБС «Консультант студента») : электронно-библиотечная система : сайт / ООО «Политехресурс». – Москва, [2023]. – URL: <https://www.studentlibrary.ru/cgi-bin/mb4x>. – Режим доступа: для зарегистрир. пользователей. – Текст : электронный.

1.4. Консультант врача. Электронная медицинская библиотека : база данных : сайт / ООО «Высшая школа организации и управления здравоохранением-Комплексный медицинский консалтинг». – Москва, [2023]. – URL: <https://www.rosmedlib.ru>. – Режим доступа: для зарегистрир. пользователей. – Текст : электронный.

1.5. Большая медицинская библиотека : электронно-библиотечная система : сайт / ООО «Букап». – Томск, [2023]. – URL: <https://www.books-up.ru/ru/library/> . – Режим доступа: для зарегистрир. пользователей. – Текст : электронный.

1.6. ЭБС Лань : электронно-библиотечная система : сайт / ООО ЭБС «Лань». – Санкт-Петербург, [2023]. – URL: <http://www.studentlibrary.ru/pages/catalogue.html> <https://e.lanbook.com>. – Режим доступа: для зарегистрир. пользователей. – Текст : электронный.

1.7. ЭБС Znanium.com : электронно-библиотечная система : сайт / ООО «Знаниум». - Москва, [2023]. - URL: <http://www.studentlibrary.ru/pages/catalogue.html> <http://znanium.com> . – Режим доступа : для зарегистрир. пользователей. - Текст : электронный.

2. КонсультантПлюс [Электронный ресурс]: справочная правовая система. / ООО «Консультант Плюс» - Электрон. дан. - Москва : КонсультантПлюс, [2023].

3. Базы данных периодических изданий:

3.1. eLIBRARY.RU: научная электронная библиотека : сайт / ООО «Научная Электронная Библиотека». – Москва, [2023]. – URL: <http://elibrary.ru>. – Режим доступа : для авториз. пользователей. – Текст : электронный

3.2. Электронная библиотека «Издательского дома «Гребенников» (Grebinnikon) : электронная библиотека / ООО ИД «Гребенников». – Москва, [2023]. – URL: <https://id2.action-media.ru/Personal/Products>. – Режим доступа : для авториз. пользователей. – Текст : электронный.

4. Федеральная государственная информационная система «Национальная электронная библиотека» : электронная библиотека : сайт / ФГБУ РГБ. – Москва, [2023]. – URL:<http://www.studentlibrary.ru/pages/catalogue.html> <https://нэб.рф>. – Режим доступа : для пользователей научной библиотеки. – Текст : электронный.

5. Электронная библиотечная система УлГУ : модуль «Электронная библиотека» АБИС Мега-ПРО / ООО «Дата Экспресс». – URL: <http://lib.ulsu.ru/MegaPro/Web>. – Режим доступа : для пользователей научной библиотеки. – Текст : электронный.